

Асимметрия лица. Малоинвазивные методики коррекции последствий поражения лицевого нерва

С.В. Суровых

пластический хирург, кандидат медицинских наук, ассистент кафедры пластической и челюстно-лицевой хирургии РМАПО (Москва)

О.Р. Орлова

невролог, доктор медицинских наук, профессор кафедры нервных болезней ФППОВ Первого МГМУ им. И.М. Сеченова (Москва), президент Межрегиональной общественной организации специалистов ботулинотерапии — МООСБТ (Москва)

Е.В. Саксонова

аспирант кафедры нервных болезней ФППОВ Первого МГМУ им. И.М. Сеченова (Москва)

В природе не существует ни абсолютно симметричных, ни абсолютно асимметричных объектов. Этот принцип строения материи касается всех ее составляющих.

При общении первое, на что мы обычно обращаем внимание, это лицо человека. Поверхность лица изогнута и имеет анатомическую глубину, состоящую из мышц, нервов, сосудов, жировой клетчатки и связок. Строением и объемом этих структур определяются форма и симметрия лица [1]. Именно аномалии развития лицевого отдела черепа или последствия травм, патологических процессов, сказавшихся на костных структурах, равно как и патология мимических мышц, являются главными причинами развития лицевой асимметрии.

Асимметрия лица и тела в той или иной степени присуща каждому из нас. Небольшая неровность бровей, век, углов рта, различные размеры и положение крыльев носа, ушей, выпуклости щек — достаточно частое явление (**рис. 1**).

Интересно, что большинство пациентов, пришедших на консультацию к пластическому хирургу или косметологу, часто не замечают у себя даже очевидной асимметрии. Они бывают удивлены, когда пластический хирург, анализируя лицо, указывает на асимметрию, отмечают, что не знали об этом ранее.

Таким образом, первое, с чем сталкивается пластический хирург или косметолог, — это асимметрия лица. Не учитывать этот факт в работе — ошибка, которая в дальнейшем может стать причиной недовольства пациента даже при условии хорошо выполненной процедуры.

В процессе консультации необходимо проанализировать лицо, оценить степень и причины асимметрии, наметить зоны коррекции и тактику, исходя из имеющихся условий. Невозможно создать абсолютную симметрию, но ее улучшение гармонизирует лицо, делает его более привлекательным.

Наиболее распространенный вариант — это асимметрия, обусловленная индивидуальными морфоанатомическими особенностями. В такой ситуации достаточно провести коррекцию с помощью инъекционной пластики или липофиллинга с учетом выявленных особенностей. При выраженной степени асимметрии пластические хирурги используют специальные имплантаты для коррекции той или иной




Рис. 1. Асимметрия лица и тела нашла свое отображение в произведениях искусства




Рис. 2. Статическая асимметрия лица

зоны лица, которые также позволяют улучшить симметрию. Более сложная задача стоит, если врач сталкивается с какой-либо патологией.

В связи с этим можно выделить два принципиально важных типа асимметрии лица: статическую и динамическую.

Статическая (морфологическая) асимметрия характеризуется наличием отличий в строении, размере, пропорциях и форме отдельных элементов лица, выявляющихся в покое. Они обусловлены индивидуальными особенностями развития или патологией лицевого скелета, мышц, последствиями травм и заболеваний.

У пациентки на рис. 2 присутствует незначительная степень асимметрии, которая выявляется только при детальном изучении отдельных областей лица. Имеет асимметрия лобной кости, положения бровей, орбит, правая глазная щель чуть уже левой, неравнозначны ширина и изгиб костей в скуловой области. Спинка и крылья носа также несимметричны. Мышцы работают синхронно и содружественно, однако при мимике асимметрия незначительно усиливается (см. среднее фото).

Динамическая (функциональная) асимметрия связана с несинхронной моторикой лица, проявляющейся при мимике. Динамическая асимметрия является следствием патологии со стороны мимических мышц врожденного либо приобретенного характера или остаточных явлений патологии лицевого нерва. Коррекция такой асимметрии — более сложная задача, так как необходим комплексный подход, точный алгоритм действий, определяющий результат.

У пациентки на рис. 3 имеется динамическая асимметрия лица, обусловленная парезом мимической мускулатуры, иннервируемой щечной ветвью лицевого нерва справа. Асимметрия, присутствующая в покое, значительно усиливается при улыбке.

Кроме типа асимметрии, важно учитывать и ее степень: это более точная характеристика, которую можно измерить. Великий Леонардо да Винчи в своих рисунках идеально изобразил схему анализа лица (рис. 4).

Когда мы рассматриваем лицо человека, то переводим глаза с одной точки на другую, очерчивая взглядом основные реперные зоны, определяющие пропорции и симметрию лица, «измеряя» и сравнивая расстояния. Это и есть отражение математического подхода к анализу гармонии и красоты человеческого лица. Однако на практике провести такие измерения непросто. Лицо человека имеет сложно изогнутую трехмерную структуру, поэтому все линейные измерения, к которым мы можем провести в обычных условиях, неточны. Мы предлагаем разработанный нами алгоритм оценки симметрии и гармонии лица, который упрощает этот процесс (рис. 5).

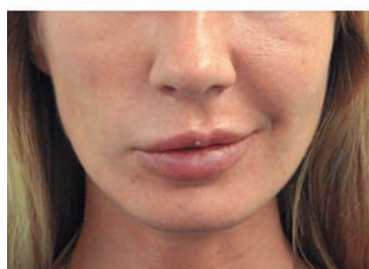
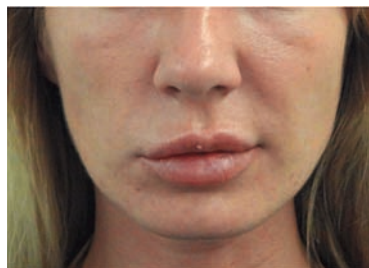
Рис. 3. Динамическая асимметрия лица

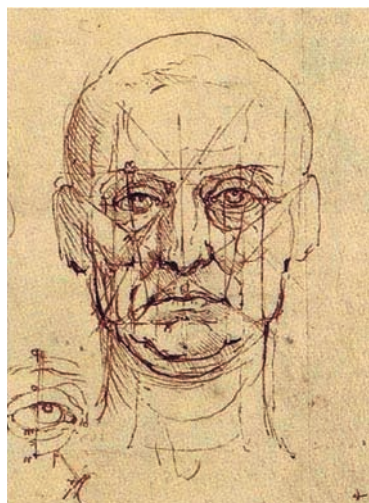

Рис. 4. Алгоритм антропометрического анализа лица, изображенный на рисунке Леонардо да Винчи

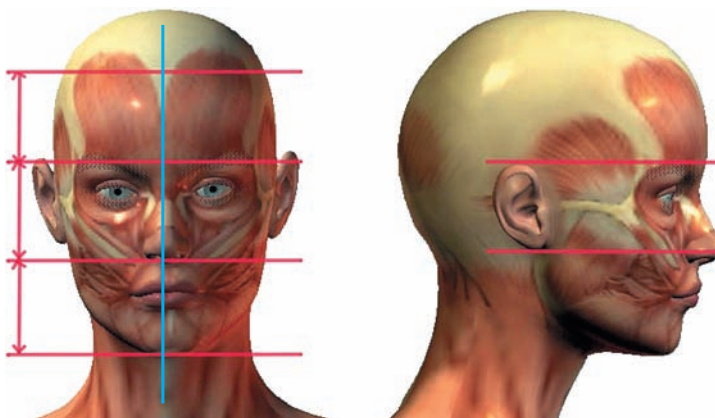


Рис. 5. Схема оценки симметрии лица

«Симметрия и асимметрия лица»

При положении строго в анфас лицо делится вертикальной линией на две половины. Линия должна проходить через середину лба, межбровной области, спинки носа, центральную линию губ, середину подбородка. Сравнение двух половин позволяет выявить особенности формы лица и выраженность асимметрии.

Ключевые зоны асимметрии и дисгармонии определяются при разделении лица горизонтальными линиями на три отдела: верхнюю, среднюю и нижнюю треть. Верхняя треть ограничена линиями, проведенными у основания роста волос и на уровне бровей (верхнеорбитального края). Средняя треть ограничена линией, идущей на уровне крыльев носа, нижняя — линией, проведенной через нижнюю точку подбородка. По эстетическим канонам красивыми считаются лица, которые делятся данными линиями на три равные части.

Соответственно, определив проблемную зону, мы наметаем область эстетической коррекции, стремясь к максимальной гармонизации лица.

При выраженной патологии для точного расчета степени асимметрии нами была сконструирована «3D маска», позволяющая измерять пропорции лица как в состоянии покоя, так и при мимике [2]. На маске нанесена центральная линия лица, вырезан треугольник для носа, нанесена разметка квадратами размером 1х1 см (рис. 6). Ориентируясь на основные точки (хвост брови, углы глаз, рта, крылья носа) справа и слева, можно точно вычислить величину диспропорций в формате 3D. При проведении мимических проб маска позволяет измерить величину смещения основных точек, выявляя наиболее проблемную зону. Это особенно актуально для определения степени патологии, более точного расчета перед хирургической коррекцией, а также для оценки результатов проведенного лечения.

Асимметрия лица, оцененная по сумме всех отклонений, не превышающая 1,5–2,0 см, мало заметна глазу и не требует обязательной коррекции. Обычно такая картина связана с врожденными особенностями развития лицевого скелета и мимических мышц. При желании можно выполнить коррекцию, используя только инъекционные методы.

Сумма показателей свыше 2,0 см определяет среднюю степень асимметрии, которая также обычно связана с патологией лицевого скелета либо с патологией мимических мышц. В этом случае перед проведением каких-либо вмешательств необходимо выявить характер асимметрии — статический, динамический или комбинированный.

Асимметрия свыше 5,0 см — выраженная степень, требующая серьезного вмешательства, как правило, с привлечением хирургических методов коррекции и последующего комплекса реабилитации.

На основе проводимой нами работы по исследованию мимических мышц, патологии лицевого нерва и разработке методов коррекции асимметрии лица, связанной с данными состояниями, был разработан алгоритм терапевтического и хирургического лечения пациентов с остаточными проявлениями нейропатии лицевого нерва (НЛН). Предложена тактика лечения и профилактики осложнений при патологии лицевого нерва и осложнениях после эстетических операций [3].

При планировании коррекции асимметрии лица очень важно определить ее этиологию.

Диагностика

Динамическая асимметрия, как правило, связана с патологией мимических мышц различной этиологии, остаточными явлениями нейропатии лицевого нерва. Степень выраженности нейропатии определяет и степень асимметрии. Таким образом, для планирования грамотной коррекции и прогнозирования ее результатов необходимо провести оценку (диагностику) функции мимических мышц. В принципе это должен уметь делать каждый врач, выполняющий инвазивную эстетическую коррекцию лица. Диагностика включает сбор анамнеза, анализ лица в статическом положении, мимические пробы, оценку рефлексов, степени асимметрии и обязательное фотодокументирование [4]. К дополнительным инструментальным методам обследования относятся ЭМГ (электромиография) и МРТ головного мозга, которые проводят при необходимости.

Оценка симметрии проводится по изложенной выше методике, а также с использованием стандартных мимических проб. В такой ситуации мы можем дифференцировать:



Рис. 6. Маска для оценки асимметрии лица (Суровых С.В., 2008)

Таблица

Шкала House-Brackman для выявления степени дисфункции лицевого нерва (1985)	
I — норма	Функция лицевого нерва не изменена
II — легкая дисфункция	Умеренная слабость мимических мышц при тщательном осмотре Едва заметные синкинезии Полное закрывание глаза при минимальном усилии Легкая асимметрия рта при улыбке
III — умеренная дисфункция	Выраженная асимметрия Заметные синкинезии, могут быть контрактуры, спазмы Невозможность полностью поднять бровь Полное закрывание глаза Умеренная асимметрия рта при улыбке
IV — средняя степень дисфункции	Выраженная асимметрия даже в покое Невозможность поднять бровь Неполное закрывание глаза Асимметрия рта Выраженные синкинезии, спазмы
V — выраженная дисфункция	Движения на пораженной стороне едва заметны Невозможность закрыть глаз Слабые движения углом рта Синкинезии, контрактуры и спазмы обычно отсутствуют
VI — тотальная дисфункция	Полное отсутствие движений, снижение мышечного тонуса Отсутствие синкинезий, контрактур, спазмов

является ли асимметрия проявлением патологии лицевого нерва или же она обусловлена особенностями строения лицевого скелета. Таким образом, выявляется не только степень асимметрии, но и ее характер — динамический или статический. При поражении лицевого нерва определяется уровень и степень поражения. Это необходимо для обеспечения грамотного подхода и адекватной коррекции в каждом конкретном случае, а также гарантии дифференцированного врачебного подхода, что служит залогом здоровья наших пациентов.

Для оценки степени поражения лицевого нерва используют шкалу House–Brackman. Согласно данной методике выделяют 6 степеней дисфункции лицевого нерва (табл.) [5].

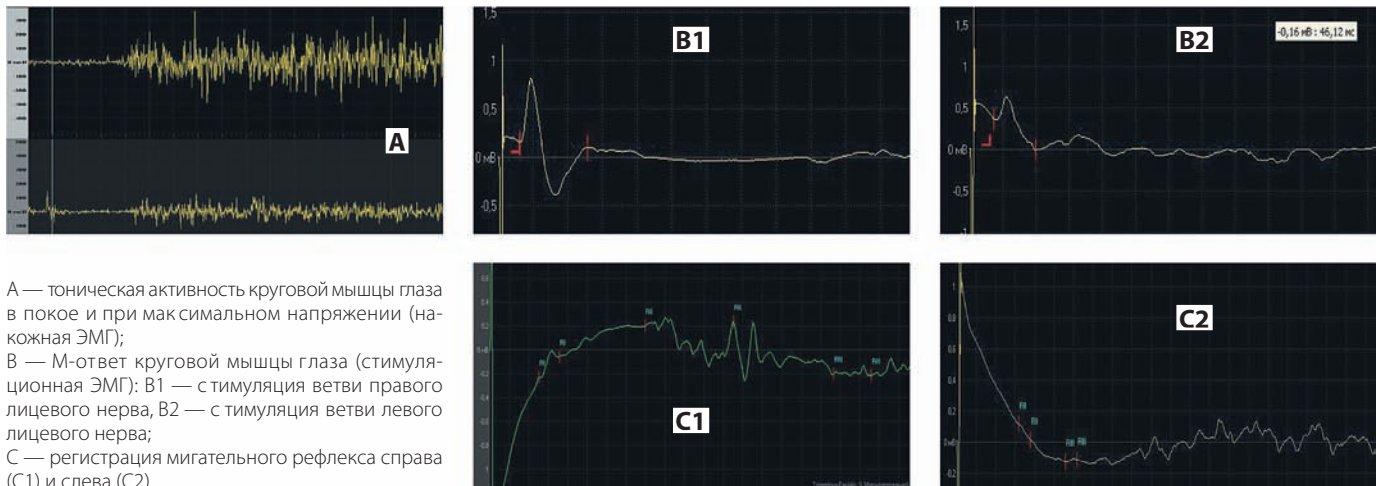
Среди инструментальных методов диагностики наиболее информативным является электромиография мимических мышц. Для комплексной диагностики поражения лицевого нерва проводятся накожная ЭМГ, стимуляционная ЭМГ и исследование мигательного рефлекса. Цель обследования — определение уровня и степени повреждения лицевого нерва, а также решение вопроса о стадийности и прогнозе патологического процесса.

На рис. 7 представлен фрагмент обследования пациента с левосторонней нейропатией лицевого нерва (давность заболевания 4 месяца).

По результатам накожной ЭМГ выявлено выраженное снижение тонической биоэлектрической активности круговой мышцы глаза слева при максимальной нагрузке. При оценке М-ответа отмечается снижение его амплитуды и увеличение латентности слева, что также говорит о поражении исследуемой ветви. Сниженный контралатеральный компонент R2 при регистрации слева указывает на поражение моторного звена тригеминофациальной дуги. При данных результатах ЭМГ рекомендовано динамическое наблюдение и проведение ЭМГ-исследования через 3–4 месяца. Прогноз благоприятный.

Врачам-клиницистам необходимо помнить, что наиболее корректная ЭМГ-картина может быть получена на 5, 14 и 28-й день после повреждения лицевого нерва или его отдельных ветвей. В первые трое суток после острого поражения лицевого нерва проведение ЭМГ нецелесообразно, так как прохождение нервного импульса по дистальному участку сохраняется даже при обширном повреждении нерва. Необходимо также учитывать постоперационные отеки, порой сохраняющиеся несколько недель после вмешательства. Они затрудняют проведение исследования и искажают полученные результаты.

«Симметрия и асимметрия лица»



А — тоническая активность круговой мышцы глаза в покое и при максимальном напряжении (накожная ЭМГ);
В — М-ответ круговой мышцы глаза (стимуляционная ЭМГ): В1 — с стимуляцией ветви правого лицевого нерва, В2 — с стимуляцией ветви левого лицевого нерва;
С — регистрация мигательного рефлекса справа (С1) и слева (С2).

Рис. 7. Данные ЭМГ-обследования пациента с левосторонней нейропатией лицевого нерва (давность заболевания 4 месяца)

По результатам ЭМГ возможно оценить не только функциональное состояние лицевого нерва и мимических мышц, но и текущий патологический процесс — преобладание денервации или реиннервации. Степень денервации определяется методом игольчатой ЭМГ, но в рутинной практике из-за болезненности процедуры данный способ применяется редко. Прогностически положительными являются признаки увеличения амплитуды биоэлектрической активности при максимальном усилии, прирост М-ответа, появление четких компонентов мигательного рефлекса.

Отсутствие М-ответа говорит о полном поражении ветвей, иннервирующих исследуемый участок. Это может быть прогностически неблагоприятным ходом развития событий.

Лечение

Предлагаемое комбинированное малоинвазивное лечение нейропатии лицевого нерва включает:

- традиционное медикаментозное лечение;
- инъекции препаратов ботулинического токсина на пораженной и «здоровой» стороне;
- статическую хирургическую коррекцию (филтинг);
- введение инъекционных имплантатов — препаратов стабилизированной гиалуроновой кислоты;
- волюметрическую коррекцию.

Коррекция асимметрии

После выявления этиологии, определения типа и степени патологии ряду пациентов может быть назначена традиционная нейротрофическая медикаментозная терапия, направленная на лечение основного заболевания.

Следующим этапом коррекции динамической асимметрии лица является **ботулинотерапия**.

В своей практике мы используем различные препараты ботулотоксина типа А (БТА), в частности Лантокс, для которого зарегистрирована медицинская технология по коррекции нейрокосметических дефектов, включая асимметрию, синкинезии и другие спазмы мимических мышц (ФС № 2008/276 от 15.12.2008). Учитывая нейрофизиологические характеристики нейромоторного аппарата лица, давность и тяжесть дисфункции лицевого нерва у обследованных нами пациентов, мы разработали патогенетически обоснованную схему лечения с помощью инъекций препаратов БТА [6]. Тактика лечения зависит от типа патологии. Коррекция проводится в несколько этапов с динамическим контролем. В процессе первой процедуры мы анализируем степень активности мышц и вариант мимической асимметрии, то есть определяем зону гиперактивности с тем, чтобы частично снизить силу сокращения мышц, используя среднетерапевтическую дозировку токсина. Результат оцениваем через 10 дней, и, при необходимости, проводим дополнительную коррекцию, используя минимальные дозы ботулотоксина.

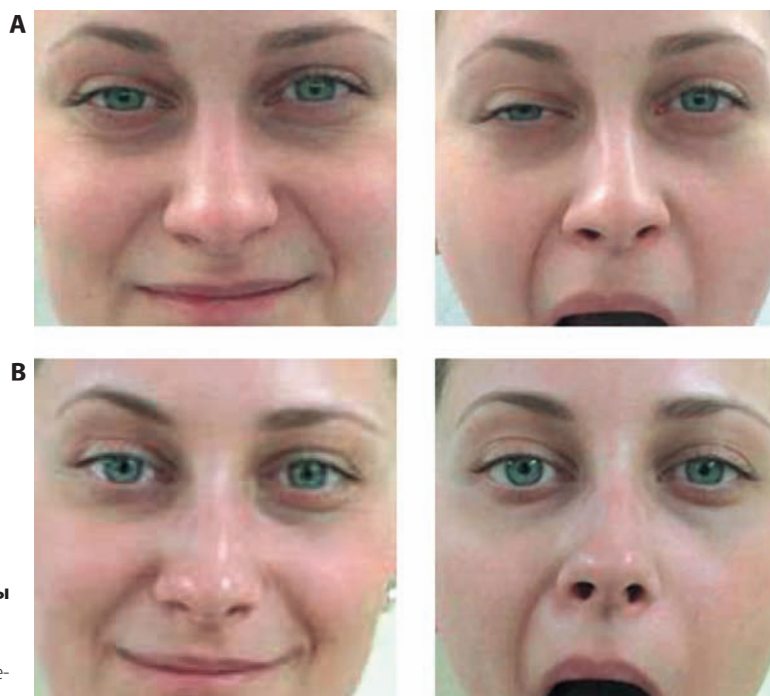


Рис. 8. Синкинезия круговой мышцы рта и круговой мышцы глаза справа

A — исходное состояние;
B — состояние после ботулинотерапии препаратом Лантокс.

Области введения ботулинического токсина определяются исходя из того эффекта, которого необходимо достичь. При парезах и параличах коррекция осуществляется на условно «здоровой» стороне, так как здесь формируется гипертонус. Причем мы уменьшаем активность мышц-антагонистов, но не блокируем ее полностью.

Если проводится коррекция таких остаточных явлений, как синкинезия, контрактура, гиперкинез, то необходимо инъецировать заинтересованные мышцы на пораженной стороне, а также снизить активность мышц, находящихся в гипертонусе на «здоровой стороне».

Преимущество этой методики состоит в том, что она проста в использовании, эффект носит дозозависимый характер, обеспечивается хороший функциональный результат. Четырех-шестимесячный период релаксации мышц «здоровой» стороны дает возможность мышцам пораженной стороны восстановиться, что постепенно приводит к восстановлению симметрии лица. Введение препарата в гиперактивные мышцы позволяет уменьшить или устранить патологическую синкинетическую активность, снизить выраженность мимических контрактур.

Ботулинотерапия показала свою исключительную эффективность в лечении синкинезий и контрактур мимических мышц. Самая частая и выраженная синкинезия, которая и эстетически, и физически беспокоит пациента — одружественные сокращения круговой мышцы глаза и круговой мышцы рта. Для коррекции данной патологии в мышцы-мишени вводятся небольшие дозы ботулинического токсина (1–2 ЕД Лантокса в каждую точку) в сумме не более 10 ЕД. Кроме того, в синкинезии могут вовлекаться мышцы спинки носа, скуловые мышцы, подбородочная мышца, платизма. В платизму можно вводить несколько большие дозы БТА, чем в другие мышцы (до 5–10 ЕД Лантокса в каждый пучок).

На **рис. 8А** представлена пациентка с остаточными явлениями после нейропатии лицевого нерва — синкинезиями. На фототрафиях видно, что при улыбке или открывании рта (сокращение круговой мышцы рта) закрывается глаз (сокращение круговой мышцы глаза). Это вызывает асимметрию лица при мимике. Пациентке были проведены инъекции препарата Лантокс, в результате чего снизилась патологическая активность круговой мышцы глаза справа, а также активность щечной группы мышц справа. В результате восстановлена симметрия лица как в покое, так и при мимике (**рис. 8В**).

Следующий этап ботулинотерапии — введение БТА в участки контрактур с тем, чтобы расслабить мышцу, дать ей возможность растягиваться. При расслаблении напряженной мышцы исчезает чувство болезненности, стягивания. Поэтому пациент более активно использует артикуляцию, мимику, включая пораженные мышцы.

«Симметрия и асимметрия лица»

Таким образом, ботулинотерапия позволяет добиваться функционального восстановления пораженных мышц.

После того как полностью проявилось действие ботулинического токсина, проводится оценка симметрии лица по изложенной выше методике.

Однако, как правило, даже после полной коррекции динамической асимметрии с помощью ботулинотерапии у пациента могут сохраняться эстетические дефекты за счет статической асимметрии. Они проявляются в виде выраженной асимметрии носогубных складок или объема мягких тканей, особенно в скуловых областях.

Обычно складки глубже на здоровой стороне при парезах и параличах, а на пораженной стороне — при формировании гипертонуса и контрактур. Более выраженная депрессия мягких тканей лица характерна для пораженной стороны. Поэтому после реализации терапевтического потенциала ботулинического токсина на следующем этапе для улучшения симметрии лица необходимо выполнить **коррекцию контура и объема мягких тканей лица**.

Филлеры на основе стабилизированной гиалуроновой кислоты (ГК) — это оптимальный вариант препаратов для комплексного лечения НЛН [7]. Согласно нашим данным [2], их применение в послеоперационном периоде улучшает эстетический результат у больных даже с тяжелыми и длительно существующими формами прозоптолегии (паралича мимических мышц). Разработанное нами комплексное малоинвазивное лечение, включающее комбинацию ботулинотерапии, контурной пластики филлерами на основе ГК и волюмизации, позволяет получать высокие функциональные и эстетические результаты у пациентов с различной степенью поражения лицевого нерва.

При умеренной асимметрии (до 5 см), когда хирургическое вмешательство не требуется, достаточно провести коррекцию с помощью ботулинотерапии и инъекционной пластики. В этом случае также оптимальным является введение филлеров на основе ГК.

С целью воздействия на имеющиеся дефекты (асимметричные носогубные и носоподбородочные складки, депрессия мягких тканей средней зоны лица) мы используем препараты группы Bellcontour.

После перенесенной нейропатии вследствие частичной или полной денервации и снижения функциональной активности пораженных мышц возникает их гипотрофия той или иной степени выраженности, требующая восстановления утраченного объема данной области. Поэтому для улучшения эстетического результата, как правило, необходимо проведение волюметрической коррекции. Кроме восстановления симметрии препараты, содержащие ГК, улучшают трофику мягких тканей, оказывая тем самым лечебный эффект в зоне патологии. Поскольку статическая асимметрия у пациентов с НЛН достаточно выражена, для коррекции мы используем препараты Bellcontour 30 или 30 XP.

Наш выбор филлеров обусловлен тем, что линейка Bellcontour представлена препаратами нового поколения, имеющими особую трехмерную структуру, получаемую с применением CRM-технологии. Данная структура препаратов позволяет им максимально равномерно интегрироваться в тканях, не образуя комков. Препараты не растягивают кожу, так как не вызывают чрезмерной отечности. Это особенно актуально при выполнении коррекции выраженного дефицита объема, характерного для пациентов с патологией лицевого нерва.

Филлеры Bellcontour — очень пластичные препараты, прекрасно распределяются в денервированных тканях, позволяя восполнить объем на участках гипотрофии пораженной стороны, восстанавливая эстетический баланс.

Можно отметить превосходные клинические результаты при использовании препаратов группы Bellcontour у пациентов с НЛН. За счет гипоаллергенности и отсутствия цито- и генотоксичности у данных препаратов практически к нулю сведен риск развития острых, подострых и хронических осложнений.

Техника инъекций зависит от поставленных задач: хотим ли мы скорректировать западения по плоскости или же намерены восстановить объем, или сделать и то и другое.

При проведении инъекционной пластики мы используем классические техники инъекций — линейную, мультипунктурную, веерную, «сетка». При коррекции глубоких морщин и складок (например, носогубной) прекрасные результаты дает использование техники «сэндвич». При выполнении волюметрической коррекции скуловых областей применяем болюсную технику, часто дополняя ее коррекцией более поверхностных слоев с помощью канюли.

На **рис. 9** представлены результаты коррекции асимметрии лица и гипотрофии мягких тканей лица у пациентки с НЛН. В клинической картине отмечались содружественные

Филлеры на основе стабилизированной гиалуроновой кислоты представляют собой оптимальный вариант для комплексного лечения последствий нейропатии лицевого нерва.

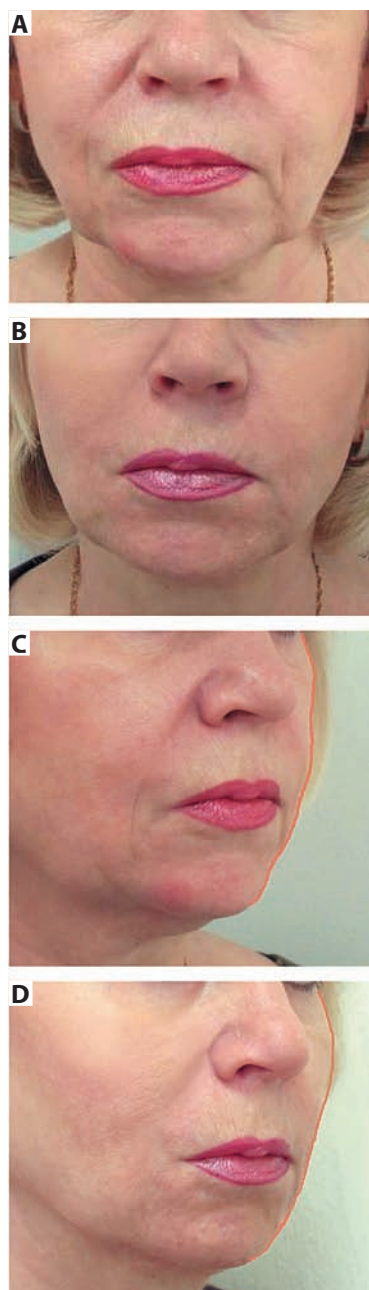

Рис. 9. Пациентка с нейропатией лицевого нерва справа

А — исходная картина; В — состояние после ботулинотерапии (Лантокс) и инъекционной пластики (Bellcontour); С — состояние до и D — после волюметрической коррекции. Восстановлена линия Оджи (отмечена розовым цветом).

движения круговой мышцы глаза и круговой мышцы рта, гиперактивность мимических мышц в средней зоне лица — большой и малой скуловой. На первом этапе была проведена ботулинотерапия, которая позволила скорректировать динамическую асимметрию. При этом удалось значительно уменьшить тонус щечной группы мышц справа. Однако, поскольку полностью заблокировать активность данных мышц без ущерба для физиологических функций нельзя, после проведенной коррекции сохранялась умеренно выраженная статическая асимметрия в виде более глубокой носогубной складки справа, большего западения в скуловой области справа за счет выраженной атрофии мягких тканей. Кроме того, у пациентки наблюдалась возрастная атрофия мягких тканей, также проявляющаяся в большей степени на стороне поражения (справа) за счет нарушения иннервации данной зоны (**рис. 9А**).

Более детальный анализ лица проводился с помощью описанного выше алгоритма обследования. Было выявлено, что правая сторона лица более узкая, и в большей степени это проявляется в скуловой области. В нижней трети лицо достаточно гармонично, однако, с выраженными возрастными признаками старения. Поэтому стала очевидной необходимость проведения волюметрической коррекции скуловых областей и носогубных складок (в большей степени справа), губоподбородочных складок (в большей степени слева) и коррекции овала лица.

После проведенной комплексной коррекции лицо выглядело более гармоничным за счет устранения асимметрии и уменьшения возрастных изменений лица. Удалось восстановить линию Оджи (S-образный изгиб щеки, который наиболее выражен в скуловой области, плавно переходит в щечную область, спускаясь к линии нижней челюсти). Выполнена коррекция овала лица и слезно-щечных борозд (**рис. 9С и D**). Таким образом, пациентке была проведена полная коррекция динамической и статической асимметрии лица.

Малоинвазивная хирургическая коррекция (филтинг)

Если асимметрия выражена в значительной степени (суммарно более 5 см), необходимо выполнять хирургическую коррекцию, так как использование консервативных методов не обеспечивает достижение удовлетворительного результата ни в функциональном, ни в эстетическом плане.

Однако в ряде случаев серьезные хирургические вмешательства пациенту не показаны (при парезах, синкинезиях, локальных повреждениях 1-й ветви или концевых отделов ветвей лицевого нерва, по состоянию здоровья), иногда сам пациент отказывается от оперативного лечения. В таких ситуациях мы применяем метод малоинвазивной хирургической коррекции — **филтинг (нитевой лифтинг)**.

Для проведения нитевого лифтинга мы используем нити Silhouette Lift только на пораженной стороне или с обеих сторон, учитывая изначальную степень асимметрии и большую депрессию мягких тканей на пораженной стороне.

При выполнении хирургической коррекции перед операцией проводится точная разметка с учетом степени асимметрии углов рта, положения носогубной складки на здоровой и пораженной стороне, а также зоны максимального провисания мягких тканей щечной области на пораженной стороне. Такая разметка позволяет определить вектор проведения нитей и необходимую величину коррекции (смещения) мягких тканей щечной области.

В ходе операции фиксация нитей осуществляется подобно тому, как это делается при хирургическом височно-темпоральном лифтинге, то есть к глубокой височной фасции, что обеспечивает максимальную надежность и стабильность положения перемещенных тканей. Конструкция нитей гарантирует хороший поддерживающий эффект. Малоинвазивный характер хирургической коррекции позволяет сократить срок послеоперационной реабилитации до 3–4 дней (вместо 2–3 недель).

В послеоперационном периоде также проводится ботулинотерапия для снижения активности мимических мышц на «здоровой» стороне с целью обеспечения мимического покоя прооперированной стороны на период формирования рубцового поддерживающего каркаса. Для достижения максимального косметического результата также рекомендуется коррекция филлерами в послеоперационном периоде или аутожиром во время операции.

На **рис. 10** представлена пациентка с тотальной прозоптоплегией слева. При проведении мимических проб видно, что поврежден ствол лицевого нерва слева. При такой патологии проблема состоит не только в асимметрии лица, но, прежде всего, в нарушении привычного образа жизни: у пациентки не закрывается глаз, что может привести к кератопатии и потере зрения. Атрофия мягких тканей щечной области не дает возможность нормально говорить,

«Симметрия и асимметрия лица»

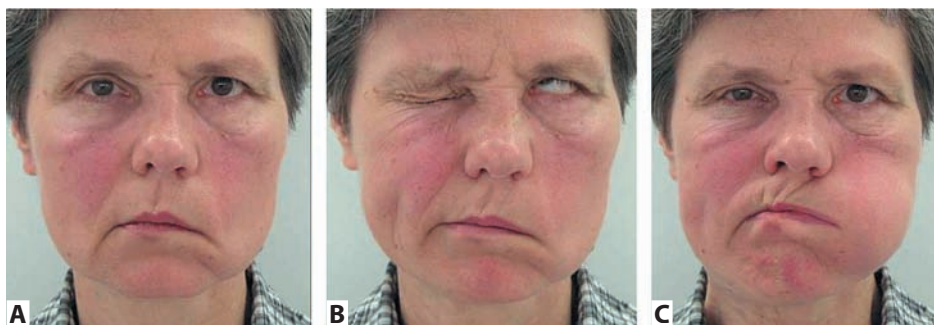

Рис. 10. Пациентка с тотальной прозопплегией слева: мимические пробы

принимать пищу, выпитая жидкость выливается из угла рта. То есть имеются серьезные функциональные нарушения.

В конкретной ситуации возраст и состояние здоровья пациентки не позволяли провести инвазивное хирургическое лечение. Кроме того, учитывая давность заболевания, невозможно было восстановить движение мышц на пораженной стороне. Поэтому нами была выбрана методика малоинвазивной хирургической коррекции — нитевой лифтинг. Мы использовали подтяжку мягких тканей нитями Silhouette Lift. В ходе операции планировалось улучшить симметрию лица и повысить тургор тканей щечной области слева.

Нити были установлены по проведенной ранее разметке (рис. 11) и фиксированы к глубокой височной фасции. Степень подтяжки определялась с ориентацией на здоровую сторону. Нити Silhouette Lift очень удобны тем, что степень их натяжения можно менять во время операции, ориентируясь на необходимую величину перемещения прозопплезированных мягких тканей из зоны угла рта и нижней трети лица в скуловую область (рис. 12).

После операции оценивались положение углов рта, изменение объема мягких тканей в нижней зоне лица и в скуловой области. На рис. 13 видно, что удалось значительно поднять угол рта, восстановив симметрию. Кроме того достигнуто равновесие объемов мягких тканей щечноскуловых областей справа и слева.

Пациентка отметила, что после операции повысился тургор щеки, за счет чего улучшилась дикция, исчезли проблемы при приеме жидкой пищи.

Элевация мягких тканей щечной области и поддерживающий эффект нитей позволили скорректировать положение нижнего века, которое провисало за счет тяжести и отсутствия тургора мягких тканей на пораженной стороне, а также за счет денервации круговой мышцы глаза слева. Удалось скорректировать лагофтальм, не прибегая к операции на нижнем веке (рис. 14).

Таким образом, в результате малоинвазивной хирургической коррекции стало возможным улучшить симметрию лица и уменьшить функциональные нарушения. В послеоперационном периоде пациентке была проведена ботулинотерапия на здоровой стороне. После хирургического лечения, при желании, можно рекомендовать инъекционную пластику с помощью филлеров для достижения максимальной степени эстетической коррекции.

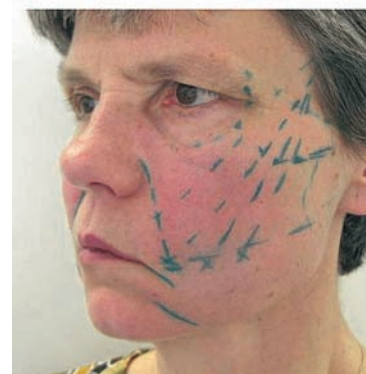
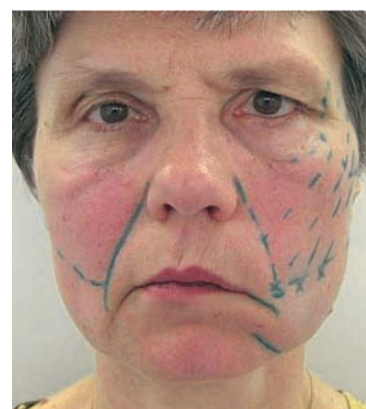
Рис. 11. Пациентка с тотальной прозопплегией слева: разметка перед операцией нитевого лифтинга

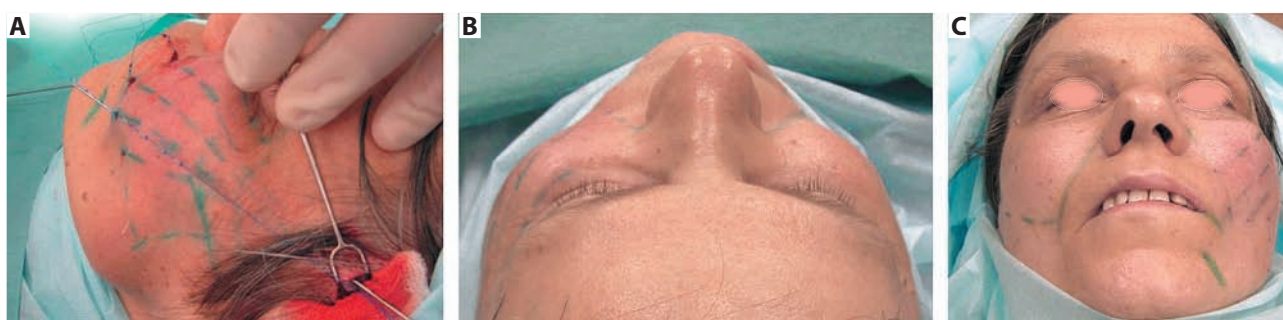

Рис. 12. Нити Silhouette Lift проводятся по нанесенной разметке с фиксацией в височной области к глубокой височной фасции (А). Перемещение мягких тканей в скуловой области (В и С)

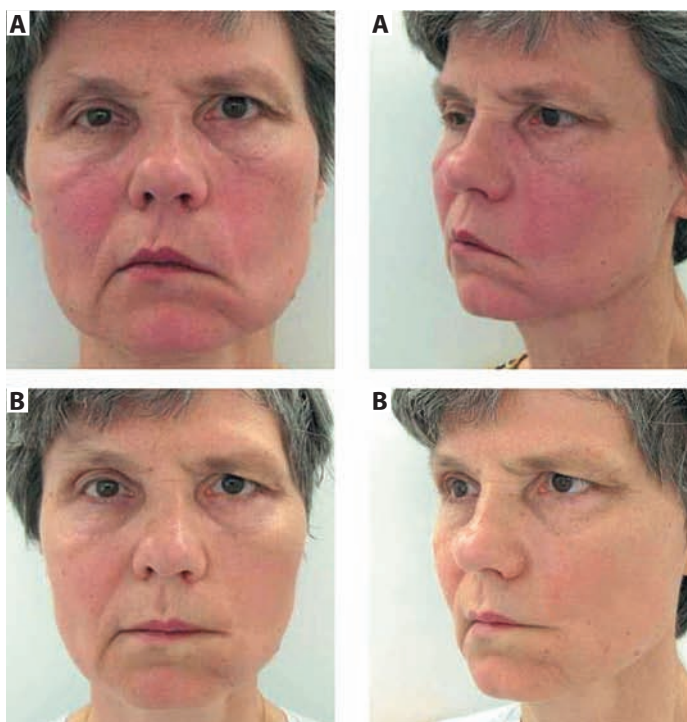

Рис. 13. Пациентка с тотальной прозоптозией слева. Состояние до (А) и после (В) нитевой подтяжки (филтинга) с использованием нитей Silhouette Lift

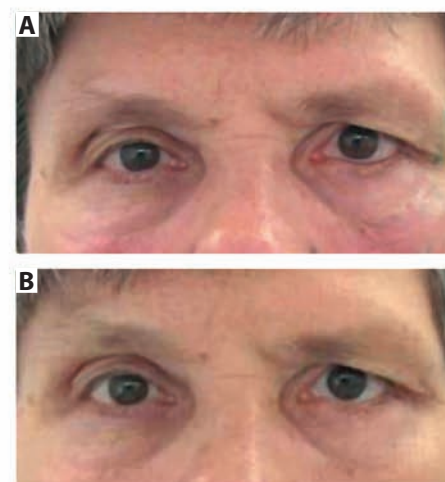


Рис. 14. Положение нижнего века слева до (А) и после (В) операции

А — лагофтальм слева, нижнее веко отстоит от глазного яблока; В — отсутствие птоза нижнего века слева, нижнее веко прилежит к главному яблоку.

Заключение


Оценка асимметрии лица является важным этапом проведения эстетической коррекции. Адекватность проводимой коррекции зависит от правильности определения этиологии, степени асимметрии и выбора алгоритма лечения.

Поражение лицевого нерва является наиболее распространенной и социально значимой проблемой, которая приводит к стойким эстетическим дефектам, проявляющимся, прежде всего, в виде асимметрии лица. Комплексное лечение с применением ботулинотерапии и введением филлеров на основе ГК способствует клинической и эстетической реабилитации таких пациентов. При выраженных последствиях патологии лицевого нерва необходимо использование хирургических методов лечения.

Разработанная нами программа реабилитации направлена на восстановление координации нейромоторного аппарата лица, устранение патологического взаимодействия мышц и их гипертонуса, уменьшение асимметрии лица, его гармонизацию за счет использования филлеров.

В тех случаях, когда сложное хирургическое лечение не показано, возможно использование малоинвазивных методов хирургической коррекции, например нитевого лифтинга, способного значительно улучшить состояние пациентов, существенно повысить качество жизни, решить проблемы социальной адаптации.

Литература



1. Куприянов В.В., Стовичек Г.В. Лицо человека: анатомия, мимика. М.: Медицина, 1988.
2. Суrowых С.В. Комбинированное хирургическое лечение больных с невропатией лицевого нерва. Дисс. канд. мед. наук. М., 2008.
3. Суrowых С.В., Орлова О.Р., Неробеев А.И., Саксонова Е.В. Поражение лицевого нерва в пластической хирургии. *Анналы пласт. хирургии*. 2011; 1: 8–30.
4. Яхно Н.Н., Штульман Д.Р. Болезни нервной системы. Руководство для врачей. Т. 1. 2001.
5. House J.W., Brackmann D.E. Facial nerve grading system. *Otolaryngol Head Neck Surg*. 1985; 93: 146–147.
6. Orlova O.R., Surovykh S.V., Nerobeev A.I., Sokolova M.O. Correction of esthetic complications of facial nerve pathology with the use of botulinum toxin type A (Dysport). *Abstracts of the MDS 11th International congress movement disorders*. 2007; 22, Suppl. 16: 188.
7. Klein A. W., Fagien S. Hyaluronic Acid Fillers and Botulinum Toxin Type A: Rationale for Their Individual and Combined Use for Injectable Facial Rejuvenation. *Plast Reconstr Surg*. 2007; 120: 81–88.