

Гингивальная улыбка и ботулинический токсин: новый подход к коррекции обнажения десны

Розмари Маззуко
(Rosmary Mazzuco)

доктор медицины, частная
практика (Бразилия)

Дорис Гексель
(Doris Hexel)

доктор медицины, кафедра
дерматологии Католического
университета Рио Гранде до Сол
(Бразилия)

Из всех вариантов эмоциональной экспрессии на лице человека улыбка, возможно, является самым позитивным и наиболее сложным в функциональном плане. Улыбка как феномен долгое время служила предметом дискуссий среди актеров и философов. С точки зрения анатомии и физиологии все нюансы улыбки являются результатом той или иной степени обнажения зубов и десен во время сокращения мышц средней и нижней трети лица. Таким образом, на улыбку как функцию и на эстетику улыбки оказывают влияние три элемента: зубы, десны и губы [1, 2]. И привлекательность улыбки во многом зависит от правильности пропорций и соотношения этих трех элементов [3]. При улыбке верхняя губа должна симметрично обнажать до 3 мм десны, а линия десны — максимально совпадать с контуром верхней губы [1]. Обнажение более чем 3 мм верхней десны обозначается как десневая или гингивальная улыбка (ГУ).

У некоторых пациентов ГУ представляет собой эстетический дефект, и предлагают различные методы коррекции, включающие гингивопластику, ортодонтическое лечение, в том числе хирургическое, резекцию костей [1]. Все это достаточно сложные процедуры со средним или высоким риском осложнений, являющиеся дорогостоящими и требующие большого временного ресурса, поэтому в настоящее время их стали рекомендовать все реже. В отличие от вышеперечисленного ботулинотерапия представляет собой простой, быстрый и эффективный метод эстетической коррекции ГУ [4, 5].

В статье описывается новая классификация вариантов клинической картины гингивальной улыбки (которая может быть медиальной, латеральной, смешанной и асимметричной), основанной на выявлении мышц, задействованных в формировании конкретного типа ГУ (рис. 1).

Методы

В рамках частной медицинской практики в течение 20 месяцев 16 пациентам с гингивальной улыбкой проводились инъекции ботулинического токсина (БТА). На основании данных первичного осмотра пациентов и фотодокументирования были

Источников финансирования нет.
Конфликт интересов не заявлен.

Mazzuco R., Hexsel D. Gummy smile
and botulinum toxin: A new approach
based on the gingival exposure area.
J Am Acad Dermatol. 2010; 63, 6:
1042–1051.

© 2010 Elsevier Inc. Печатается
с разрешения издателя.

Все права на публикацию
и распространение в России
и странах СНГ настоящей статьи
принадлежат ООО «Рид Элсивер».


Резюме

- Гингивальная улыбка является эстетическим дефектом, который можно корректировать с помощью ботулинотерапии.
- Традиционные схемы коррекции гингивальной улыбки включают инъекции в мышцу, поднимающую верхнюю губу и крыло носа.
- Авторы представленной статьи выделяют 4 типа гингивальной улыбки и предлагают дифференцированный подход к эстетической коррекции каждого из них с учетом задействованных мышц.
- Обнажение верхней десны при улыбке может быть медиальным, латеральным, смешанным или асимметричным: в каждом случае в процесс вовлечены разные мышцы и в различной степени.

platinum collection

Face and Body

КОКТЕЙЛИ ДЛЯ АНТИВОЗРАСТНОЙ ТЕРАПИИ ЛИЦА И ТЕЛА



НОВИНКА

FIXER

AGING STOPPER

*Первая, реальная альтернатива использованию ботулотоксина!!!
Нетоксичный миорелаксант растительного происхождения для коррекции дряблости кожи и гиперфункциональных складок лица!!!*

Области применения:

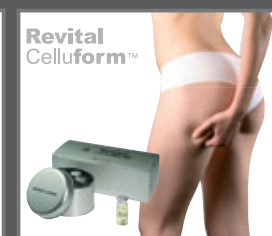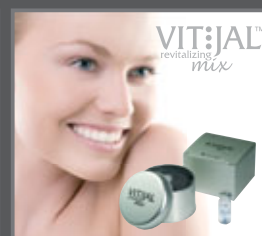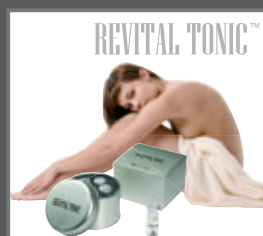- Верхняя треть лица (область лба, переносицы, периорбитальная область);
- Нижняя треть лица (область подбородка, периоральная зона);
- Гипергидроз;
- Область шеи;
- Область декольте;
- Руки (внутренняя часть предплечья).

Формула мезококтейля основана на следующих компонентах:

- Acetyl Hexapeptide 8
- Acetyl Hexapeptide 30
- DMAE

Усиливает:

- миграцию клеток в дерме;
- эпидермальный рост;
- дифференцировку клеток;
- клеточную адгезию;
- клеточную подвижность.



ЭКСКЛЮЗИВНЫЙ ДИСТРИБЬЮТОР
ООО «НЬЮ ЛАЙН КОСМЕТОЛОДЖИ»

nlc
new line cosmetology

nlccentr@nlccosm.ru
www.nlccosm.ru
www.nlc.com.ua

Москва: +7 495 945 34 10 Киев: +38 050 462 10 65 Тбилиси: +995 577 42 19 64

Таблица 1

Классификация типов гингивальной улыбки в зависимости от области обнажения десны			
Тип ГУ	Число пациентов (n=16)	Клиническая картина	Основные вовлеченные мышцы
Медиальная	3	Наибольшее обнажение десны (>3 мм) в области между клыками	LLSAN
Латеральная	7	Наибольшее обнажение десны (>3 мм) в области за клыками при нормальном обнажении (<3 мм) в медиальной области	ZMa и ZMi
Смешанная	3	Избыточное обнажение десны на всем протяжении	LLSAN, ZMa и ZMi (комбинация ≥ 2)
Асимметричная	3	Избыточное или более выраженное обнажение десны с одной стороны	LLSAN и/или ZMa/ZMi с одной стороны

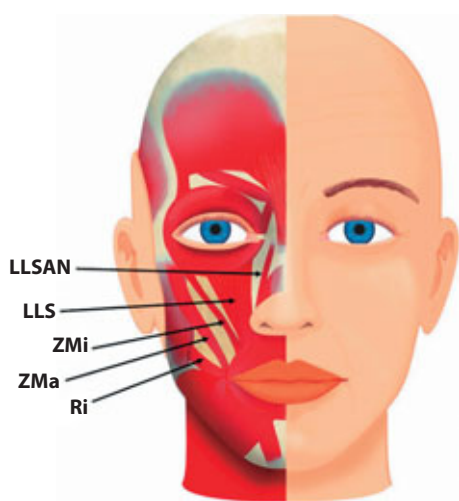


Рис. 1. Основные мышцы, вовлеченные в обнажение десны при улыбке

LLSAN, *m. levator labii superioris alaeque nasi* — мышца, поднимающая верхнюю губу и крыло носа;
 LLS, *m. levator labii superioris* — мышца, поднимающая верхнюю губу;
 ZMi, *m. zygomaticus minor* — малая скуловая мышца;
 ZMa, *m. zygomaticus major* — большая скуловая мышца;
 Ri, *m. risorius* — мышца смеха.

выделены 4 типа гингивальной улыбки в зависимости от области избыточного обнажения десны и вовлеченности различных мышц (табл. 1):

- 1-й тип (3 пациента) — медиальная ГУ, при которой в области между клыками обнажается более 3 мм десны. В формировании участвует мышца, поднимающая верхнюю губу и крыло носа (LLSAN — *m. levator labii superioris alaeque nasi*);
- 2-й тип (7 пациентов) — латеральная ГУ, при которой в области за клыками обнажается более 3 мм десны при нормальной степени обнажения (<3 мм) в медиальной области. В формировании участвуют скуловые мышцы (преимущественно ZMa — *m. zygomaticus major*);
- 3-й тип (3 пациента) — смешанная ГУ с избыточным обнажением десны на всем протяжении. В формировании участвуют обе вышеупомянутые мышцы, а также другие;
- 4-й тип (3 пациента) — асимметричная ГУ с избыточным или более выраженным обнажением десны с одной стороны. Обусловлена избыточным сокращением LLSAN или ZMa с одной стороны.

Всем пациентам было показано лечение с помощью БТА, и ни у одного из них не было выявлено противопоказаний к проведению ботулинотерапии, таких как беременность, нервно-мышечные заболевания или прием определенных лекарственных препаратов [6]. Участники исследования посетили стоматолога и подтвердили тот факт, что им не назначено хирургическое вмешательство, а также заявили о своем нежелании проходить подобное лечение.

Для терапии использовали препарат *abobotulinumtoxinA* (Диспорт, Ipsen, Франция) 500 ЕД во флаконе, разведенный в 2 мл 0,9% раствора хлорида натрия непосредственно перед инъекцией в соответствии с официальными рекомендациями по разведению и хранению [7]. Соотношение доз *abobotulinumtoxinA* и *onabotulinumtoxinA* (Ботокс, Allergan, США), используемое авторами данной статьи, составляет 2,5:1, и правомочность такого варианта соответствия доз подтверждается данными литературы [8]. Перед инъекцией пациентам проводили местную анестезию с помощью крема, содержащего лидокаин и прилокаин. Для инъекций использовали шприцы емкостью 0,3 мл, укомплектованные иглами длиной 8 мм и калибром 31G. Препарат БТА вводили подкожно.

Трем пациентам с медиальным типом ГУ (группа 1) проводили инъекции *abobotulinumtoxinA* (Диспорта) в соответствии с общепринятой методикой: 2,5 или 5 ЕД

Использованные аббревиатуры:

БТА — ботулинический токсин типа А

ГУ — гингивальная улыбка

DAO — *m. depressor anguli oris* (мышца, опускающая угол рта)

LAO — *m. levator anguli oris* (мышца, поднимающая угол рта)

LLSAN — *m. levator labii superioris alaeque nasi* (мышца, поднимающая верхнюю губу и крыло носа)

ZMa — *m. zygomaticus major* (большая скуловая мышца)

ZMi — *m. zygomaticus minor* (малая скуловая мышца)

ботулотоксина (в зависимости от степени обнажения десны) инъецировали с каждой стороны в область носогубных складок на 1 см латеральнее и ниже крыла носа [9], чтобы обеспечить расслабление LLSAN (рис. 2).

Семи пациентам с латеральным типом ГУ (группа 2) проводили инъекции *abobotulinumtoxinA* в две точки в области щек в проекции больших (ZMa) и малых (ZMi) скуловых мышц. Первая точка располагалась на носогубной складке и соответствовала самой латеральной позиции при сокращении мышц во время улыбки. Вторая точка отмечалась на 2 см латеральнее первой, на уровне козелка. В каждую точку вводили по 2,5 ЕД *abobotulinumtoxinA* (рис. 3).

Трем пациентам со смешанным типом ГУ (группа 3) проводили инъекции *abobotulinumtoxinA* во всех описанных выше точках, однако доза была снижена на 50% в точках, расположенных возле крыла носа (рис. 4).

У трех пациентов с асимметричной ГУ (группа 4) на стороне с большей степенью латерального обнажения десны *abobotulinumtoxinA* вводился в дозе 2,5 ЕД в две точки щечной области, как это описано выше для пациентов 2-й группы. На противоположной стороне *abobotulinumtoxinA* вводили только в нижнюю точку в дозе 2,5 ЕД (рис. 5). То есть этим пациентам инъекции БТА на лице проводили несимметрично.

Всем пациентам советовали в течение первых 4 часов после процедуры не ложиться, ограничить физическую нагрузку и не массировать обработанную область.

Через 20–30 дней пациентов приглашали на повторный осмотр. Результаты проведенной терапии оценивали путем клинического обследования и фотодокументирования. Степень обнажения десны до и после введения *abobotulinumtoxinA* определяли с помощью двух компьютерных программ обработки цифрового изображения на фотографиях (AutoCAD и Mirror Version 6.1, США). Расстояние между нижним краем верхней губы и краем десны измеряли в следующих областях: над центральными резцами в группах 1 и 3, и над первыми премолярами в группах 2 и 4, при этом в последней группе измерение проводилось только на стороне выраженного обнажения десны. Разницу между значениями конкретных показателей до и после процедуры ботулинотерапии описывали как сокращение обнажения десны, выраженное в процентах. Для того чтобы избежать различий в размерах фотографий, а также углах, под которыми они делались, при оценке фотографий сопоставляли размеры центральных резцов и премоляров. Расчеты показателей обнажения десны проводили только при условии совпадения указанных контрольных параметров на фотографиях пациентов до и после процедуры (рис. 6).

Результаты

После проведения ботулинотерапии у всех пациентов наблюдалось снижение степени обнажения десны (рис. 7–10). В таблице 2 показаны результаты коррекции ГУ различных типов, выраженные в виде показателя сокращения обнажения десны после введения *abobotulinumtoxinA*, у всех пациентов, участвовавших в исследовании. В среднем улучшение показателя обнажения десны составило 75,09%, уточненные результаты представлены в таблице 3. Надо отметить, что у всех пациентов отмечалась некоторая степень уменьшения выраженности носогубной складки.

Побочные эффекты были слабо выраженными и преходящими. У одного пациента из 2-й группы наблюдалась легкая асимметрия улыбки, которая была скорректирована на последующем визите с помощью дополнительного введения 2,5 ЕД *abobotulinumtoxinA* в носогубную складку на стороне большего обнажения десны. Другая пациентка из той же группы отмечала трудности при попытке улыбнуться, при клиническом обследовании у нее наблюдали небольшое опущение углов рта (улыбка-усмешка) в результате гиперактивности мышц, опускающих угол рта (DAO) (рис. 11). Это нежелательное явление было успешно скорректировано с помощью инъекций *abobotulinumtoxinA* в DAO. Ни один из пациентов, участвовавших в исследовании, не сообщал о других побочных эффектах, таких как затруднения при движении губ во время разговора или приема пищи.

Продолжительность эффекта *abobotulinumtoxinA* варьировала от 3 до 5 месяцев, и, за исключением двух пациентов, у которых наблюдались нежелательные явления, все остальные были удовлетворены результатом.

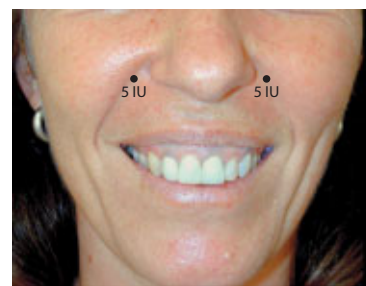

Рис. 2. Пациентка с медиальным типом гингивальной улыбки: указаны точки и дозы БТА (Диспорт), использовавшиеся для коррекции

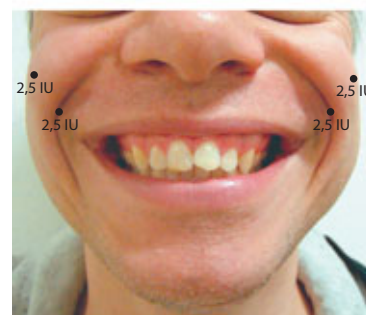

Рис. 3. Пациент с латеральным типом гингивальной улыбки: указаны точки и дозы БТА (Диспорт), использовавшиеся для коррекции

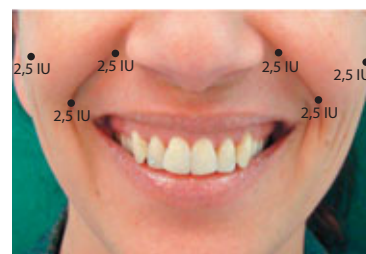

Рис. 4. Пациентка с гингивальной улыбкой смешанного типа: указаны точки и дозы БТА (Диспорт), использовавшиеся для коррекции

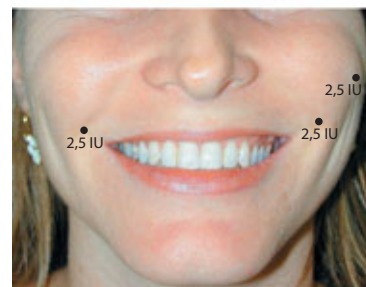

Рис. 5. Пациентка с асимметричной гингивальной улыбкой: указаны точки и дозы БТА (Диспорт), использовавшиеся для коррекции. Следует обратить внимание на несимметричные инъекции

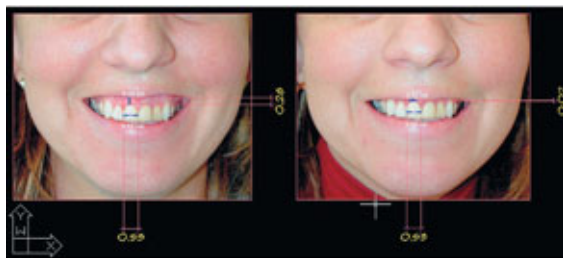

Рис. 6. Контрольное измерение центральных резцов и последующее сопоставление их размеров на фотографиях до и после процедуры служат гарантией того, что фотографии имеют один и тот же размер и сделаны под одним и тем же углом

Фигурки белого цвета являются данными программы Mirror, а желтые подписи — данными программы AutoCad. Вертикальные желтые цифры относятся к измерению обнажения десны.

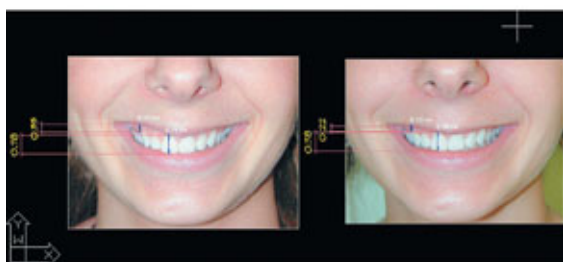

Рис. 7. Пациентка с латеральным типом гингивальной улыбки: до и после введения ботулинического токсина

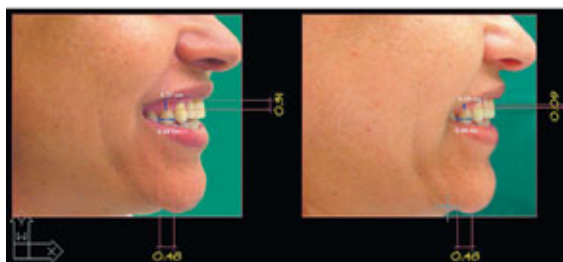

Рис. 8. Пациентка с латеральным типом гингивальной улыбки: до и после введения ботулинического токсина

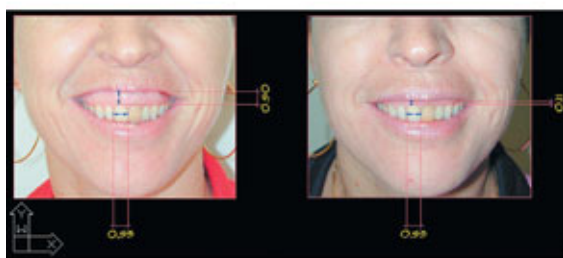

Рис. 9. Пациентка с гингивальной улыбкой смешанного типа: до и после введения ботулинического токсина

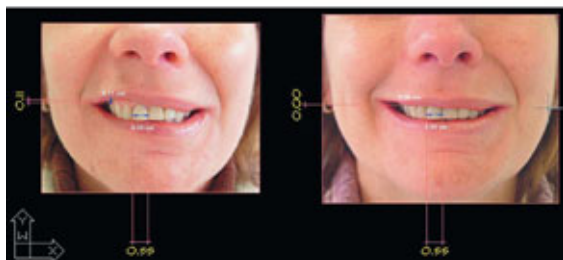

Рис. 10. Пациентка с асимметричной гингивальной улыбкой, развившейся после паралича лицевого нерва: картина до и после введения ботулинического токсина только на стороне гиперкинеза

Таблица 2

Типы гингивальной улыбки и сокращение обнажения десны после инъекций БТА у пациентов, участвовавших в исследовании		
Пациент	Тип ГУ	Сокращение обнажения десны, %
1	Латеральная	33,33
2	Медиальная	100
3	Асимметричная	100
4	Смешанная	78,00
5	Смешанная	92,30
6	Латеральная	71,00
7	Асимметричная	15,80
8	Латеральная	57,10
9	Медиальная	88,00
10	Латеральная	45,50
11	Латеральная	62,80
12	Латеральная	75,90
13	Медиальная	100
14	Смешанная	100
15	Асимметричная	100
16	Латеральная	81,80

Таблица 3

Сокращение обнажения десны после ботулинотерапии при каждом типе гингивальной улыбки	
Тип ГУ	Сокращение обнажения десны — средний показатель, %
Медиальная	96,00
Латеральная	61,06
Смешанная	90,10
Асимметричная	71,93

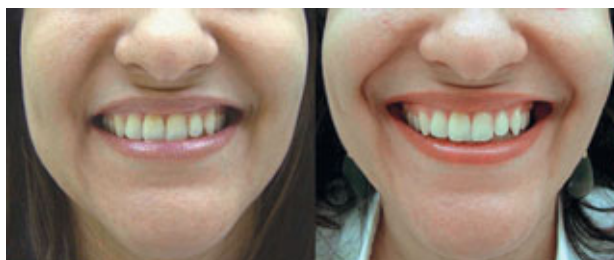

Рис. 11. «Улыбка-усмешка» — нежелательное явление после коррекции латерального типа гингивальной улыбки с помощью БТА. Этот нежелательный эффект был устранен с помощью инъекции БТА в мышцы, опускающие угол рта

Обсуждение

Со времени открытия возможностей косметологического использования БТА [10] препараты на его основе очень быстро вошли в арсенал эффективных методов коррекции эстетических недостатков лица. На протяжении более двух десятилетий, в течение которых БТА активно использовался в косметологии, было обосновано несколько новых показаний к его применению, одновременно постоянно совершенствовалась техника инъекций.

Помимо того, что ботулинотерапия является методом выбора при лечении морщин верхней трети лица, БТА широко используется для профилактики и коррекции изменений, вызванных гипертонусом/гиперкинезом мышц средней и нижней третей лица, а также шеи [11]. К таким проблемам относится и гингивальная улыбка [12].

Goldstein выделил три варианты линии улыбки (соответствующей нижней границе верхней губы во время улыбки) в соответствии со степенью обнажения зубов и десен: высокая, средняя или низкая [13]. Первый тип характеризуется обнажением десны при улыбке более чем на 3 мм, что с клинической точки зрения соответствует определению гингивальной улыбки. Tjan с соавт. описали гендерные различия в линии улыбки [14]. Согласно Tjan, у мужчин преимущественно встречается низкая линия улыбки (2,5:1), в то время как высокая линия улыбки превалирует у женщин (2:1). Возможно по этой причине гингивальная улыбка чаще встречается именно у женщин.

Описаны различные причины формирования ГУ, включая длину губ, длину коронки зуба [15], избыточный рост верхней челюсти в вертикальной плоскости (синдром длинного лица) [1]. С другой стороны, огромное влияние на структуру улыбки оказывает тонус мышц периоральной области [16]. Согласно Pекс с соавт., у пациентов с ГУ тонус мышц, отвечающих за подъем верхней губы при улыбке, по меньшей мере, на 20% выше [17]. Такие случаи являются показанием к проведению ботулинотерапии, и решение может быть принято уже после первичного осмотра и консультации пациента. К другим факторам, делающим БТА препаратом первой линии в терапии подобных случаев, относятся: простота выполнения и безопасность инъекций, использование малых доз БТА, быстрое начало действия, низкий риск нежелательных явлений и обратимость эффекта миорелаксации. Последний фактор особенно важен в тех случаях, когда рекомендуется проведение ортодонтического или хирургического лечения: БТА может обеспечить быстрое и временное косметическое улучшение пациенту, который собирается позже пройти более инвазивную процедуру.

Под гингивальной улыбкой всегда подразумевалось избыточное обнажение передней части десны, так как большинство авторов считают именно мышцу LLSAN ответственной за формирование ГУ [18–20]. Мышца LLSAN берет начало от лобного отростка верхней челюсти и делится на два пучка, вплетающихся в кожу верхней губы и крыла носа. Ее функция заключается в расширении ноздрей и подъеме верхней губы. В имеющихся на сегодняшний день публикациях по коррекции гингивальной улыбки с использованием БТА упоминается только эта мышца. Тем не менее в обнажении зубов и десен при улыбке определенную роль играют все мышцы, функционально вовлеченные в подъем верхней губы, включая ZMa (большая скуловая мышца), ZMi (малая скуловая мышца), LAO (мышца, поднимающая угол рта), круговую мышцу рта и мышцу смеха (рис. 1) [21]. Терапевтический подход, подразумевающий введение БТА только в мышцу LLSAN, может быть недостаточно эффективным в случаях, когда и другие мышцы вовлечены в избыточное обнажение десны как в медиальной, так и в латеральных областях. Более того, в формировании латеральной разновидности ГУ именно скуловые мышцы задействованы в большей степени, и следствием инъекций БТА, проведенных по традиционной схеме только в мышцу LLSAN, в этом случае будет опущение губы в медиальной области — эффект нежелательный как с эстетической, так и с функциональной точек зрения.

Большая скуловая мышца (ZMa) берет начало на верхнелатеральной поверхности скуловой кости и вплетается в кожу области угла рта; малая скуловая мышца (ZMi) начинается на нижней поверхности скуловой кости и вплетается в кожу латеральной части верхней губы [22–24]. Обе мышцы идут практически в горизонтальном направлении. Их сокращение вызывает смещение вверх и наружу латеральной части верхней губы. Это движение необходимо не только для улыбки, оно также играет важную роль при разговоре и пережевывании пищи, избыточное расслабление или паралич скуловых мышц имеют серьезные косметические и функциональные последствия. Поэтому при выполнении инъекций в эти мышцы необходимо соблюдать осторожность и использовать малые дозы БТА.

Помимо того, что ботулинотерапия является методом выбора при лечении морщин верхней трети лица, БТА широко используется для профилактики и коррекции изменений, вызванных гипертонусом/гиперкинезом мышц средней и нижней третей лица, в том числе и для коррекции гингивальной улыбки.

К другим заслуживающим внимания мишеням относятся мышцы, определяющие положение угла рта, — LAO и DAO. В норме эти мышцы являются антагонистами. Волокна мышцы LAO, в свою очередь, пересекают волокна мышцы ZMa [25], и по этой причине мышца LAO также обычно расслабляется при введении БТА в ZMa с целью коррекции латеральной формы ГУ, что может вызвать опущение углов рта, особенно у пациентов с гиперактивностью мышцы DAO. Клинически это отражается как грустное выражение лица даже во время улыбки, что и отмечалось у одной из пациенток, участвовавших в исследовании. Когда исходно имеется гипертонус мышцы DAO, в нее наряду с другими мышцами также следует вводить БТА при коррекции ГУ.

Polo проводил многочисленные инъекции в мышцы-леваторы, используя различные дозы *onabotulinumtoxinA* (препарат Ботокс. — Прим. редактора перевода) в диапазоне 0,625–2,5 ЕД под контролем электромиографии [26]. Kane для коррекции избыточного обнажения десны проводил инъекции в область носогубных складок с использованием до 5 ЕД *onabotulinumtoxinA* с каждой стороны [19]. В статье Kane указано, что на первой процедуре обычно вводится 1 ЕД *onabotulinumtoxinA*, в дальнейшем доза корректируется в зависимости от клинического ответа, причем повторную инъекцию при необходимости можно провести через 2–3 недели. Этот осторожный подход позволяет предупредить развитие нежелательных явлений, связанных с применением избыточной дозы или непрогнозируемым эффектом от введения стандартной дозы у конкретного пациента. Garcia и Fulton предположили, что дозы в 2–5 ЕД *onabotulinumtoxinA* обладают такой же эффективностью, как и более высокие дозы [20]. Поскольку степень выраженности и длительность эффекта миорелаксации зависят от дозы БТА, введение малых доз приводит к легкому и частичному расслаблению мышц [11], что является желаемым эффектом при работе со средней третью лица, где все мышцы играют важную роль в мимической экспрессии эмоций и задействованы в выполнении важнейших физиологических функций [18]. Авторы данной статьи считают, что дозы *abobotulinumtoxinA*, равные 2,5–5 ЕД (которые были использованы при проведении исследования), являются достаточными для коррекции ГУ без риска осложнений при условии введения по предложенной методике. Они также считают, что доза *abobotulinumtoxinA*, вводимая в каждую точку, не должна превышать 2,5 ЕД при использовании всего двух точек по ходу скуловых мышц, что и было описано выше в качестве безопасного и эффективного метода коррекции латеральной формы ГУ.

Как известно, БТА распространяется и диффундирует вокруг точки инъекции в области диаметром 1–2 см. Размер области диффузии зависит в первую очередь от используемого разведения и глубины инъекции. На лице, где имеются очень мелкие, чувствительные к воздействию БТА мышцы, расположенные рядом друг с другом, диффузия ботулотоксина нередко приводит к частичной релаксации мышц, расположенных рядом с мышцами-мишенями. При коррекции ГУ в дополнение к рассмотренным выше мышцам-мишеням БТА может вызывать релаксацию других мышц, приподнимающих верхнюю губу. Кроме того, после инъекций БТА при коррекции любого типа ГУ может наблюдаться разглаживание носогубных складок — позитивный эффект, отмеченный у всех пациентов, участвовавших в исследовании.

Основные правила применения БТА (противопоказания, техника разведения, положение пациента при проведении инъекций) при коррекции ГУ не отличаются от общепринятых [18, 27]. Однако в течение многих лет при проведении инъекций БТА в мелкие, функционально чувствительные мышцы рекомендовалось использовать более низкие разведения [28], и авторы данной статьи поддерживают эти рекомендации.

В случаях асимметрии вследствие неодинакового сокращения мышц рекомендуется проводить двусторонние инъекции БТА с введением более высоких доз на стороне гиперкинеза. Эта техника позволяет избежать развития дисбаланса противоположного характера в результате активного сокращения мышц на интактной стороне. В описываемом исследовании при коррекции асимметричной ГУ инъекции проводили с обеих сторон с введением малой дозы *abobotulinumtoxinA* в одну точку на стороне меньшего обнажения десны. Исключение из этой рекомендации следует делать в случаях, когда асимметрия улыбки является результатом паралича лицевых мышц, в этом случае рекомендуется инъецировать БТА только на стороне гиперкинеза.

При необходимости воздействовать на мышцы, обладающие синергическим эффектом в отношении движения губ, дозы препарата, вводимого в каждую мышцу, должны быть ниже традиционно рекомендуемых из-за риска суммации эффекта релаксации и развития осложнений. Авторы рекомендуют снижать дозу БТА на 50% при проведении

При необходимости воздействовать на мышцы, обладающие синергическим эффектом в отношении движения губ, дозы препарата, вводимого в каждую мышцу, должны быть ниже традиционно рекомендуемых из-за риска суммации эффекта релаксации и развития осложнений.

инъекций в мышцы-синергисты, как это представлено в описании коррекции смешанной формы ГУ.

Вследствие мышечной гипотонии, дряблости кожи и других изменений, связанных с возрастом, у людей старше 60 лет может наблюдаться непрогнозируемый ответ на введение стандартных доз БТА. Поэтому рекомендуется подбирать всем пациентам индивидуальные дозы, а при наличии каких-либо сомнений использовать более низкие дозы и при необходимости проводить дополнительную коррекцию.

У значительного числа пациентов отмечается уменьшение обнажения десны после нескольких процедур введения БТА даже после окончания его действия. Этот эффект объясняется снижением тонуса мышц после последовательных инъекций БТА по различным показаниям. Очень важно отмечать подобные случаи и в дальнейшем снижать дозу БТА, чтобы избежать избыточной релаксации мышц.

К наиболее часто описываемым нежелательным явлениям после инъекций БТА при коррекции ГУ относятся: птоз или растяжение верхней губы («улыбка джокера»), асимметрия улыбки [18] и сложности при попытке улыбнуться, а также при жевании. Эти эффекты обычно возникают при использовании слишком больших доз БТА или нарушении техники введения, например, при ошибочно выбранных точках инъекций.

В некоторых публикациях выдвигаются предположения о том, что при использовании *abobotulinumtoxinA* риск развития нежелательных явлений выше, чем при применении *onabotulinumtoxinA*. По нашему мнению, эти наблюдения могут объясняться использованием неадекватного соотношения доз, предлагаемым и используемым некоторыми авторами [29, 30]. Авторы данной статьи накопили значительный опыт применения обоих препаратов БТА, упоминаемых в данной статье, — *abobotulinumtoxinA* (Диспорт) и *onabotulinumtoxinA* (Ботокс) — и не обнаружили различий в частоте развития побочных эффектов при использовании какого-либо из них. Однако необходимо подчеркнуть, что безопасность использования БТА в косметологических целях напрямую зависит от выбора адекватной техники инъекций и дозы с учетом того, что принятое на основании последних исследований соотношение доз для препаратов *abobotulinumtoxinA* и *onabotulinumtoxinA* составляет менее 3:1 [8, 31]. Во всех случаях, когда проводится коррекция средней и нижней трети лица, инъекции должен проводить опытный специалист [32], обладающий хорошим знанием анатомии и физиологии мышц лица [33].

Некоторым пациентам необходимо пройти ортодонтическое обследование для уточнения причины формирования неэстетичной улыбки и выбора наиболее подходящего способа коррекции, в том числе и радикального [16], поскольку в некоторых случаях ГУ является признаком серьезных нарушений, влияющих на физиологию области верхней челюсти.

Электромиографические исследования могут быть очень полезны, особенно в случаях, когда асимметрия возникает после первого введения БТА, а также при инъекциях в мелкие мышцы или в случае аномальной их локализации [34, 35]. Авторы данной статьи в повседневной практике электромиографию не используют.

Выводы

При косметической коррекции гингивальной улыбки с помощью препаратов ботулинического токсина для выбора адекватной техники инъекций важно определить тип улыбки и, соответственно, основные мышцы, участвующие в ее формировании.


Инъекции ботулотоксина при коррекции ГУ можно считать лечебным методом (когда причина ГУ является исключительно мышечной), адъювантным (когда имеется совокупность причин и есть показания к использованию дополнительных методов коррекции, таких как увеличение объема губ или ортодонтические вмешательства), или паллиативным (когда рекомендуется проведение радикального хирургического лечения).

Диспорт (*abobotulinumtoxinA*) является эффективным и безопасным препаратом для проведения эстетической коррекции средней трети лица при условии использования адекватных доз, верного соотношения доз с *onabotulinumtoxinA* и при правильном выборе точек инъекций.

Для подтверждения результатов, представленных в данной статье, необходимо проведение клинических испытаний с участием большего числа пациентов.

Вследствие мышечной гипотонии, дряблости кожи и других изменений, связанных с возрастом, у людей старше 60 лет может наблюдаться непрогнозируемый ответ на введение стандартных доз БТА.

Инъекции БТА при коррекции гингивальной улыбки можно считать **лечебным** методом (когда причина является исключительно мышечной), **адъювантным** (когда имеется совокупность причин и есть показания к использованию дополнительных методов коррекции), или **паллиативным** (когда рекомендуется проведение радикального хирургического лечения).



Литература

1. Garber D.A., Salama M.A. The aesthetic smile: diagnosis and treatment. *Periodontol.* 2000; 1996; 11: 18–28.
2. Gill D.S., Naini F.B., Tredwin C.J. Smile aesthetics. *SADJ.* 2008; 63, 270: 272–275.
3. Davis N.C. Smile design. *Dent Clin North Am.* 2007; 51: 299–318.
4. Polo M. Botulinum toxin type A (Botox) for the neuromuscular correction of excessive gingival display on smiling (gummy smile). *Am J Orthod Dentofacial Orthop.* 2008; 133: 195–203.
5. Carruthers A., Carruthers J. Cosmetic uses of botulinum A exotoxin. In: Klein AW, editor. *Tissue augmentation in clinical practice: procedures and techniques.* New York: Marcel Dekker; 1998: 207–236.
6. Carruthers A., Carruthers J.D.A. Botulinum toxin in the treatment of glabellar frown lines and other facial wrinkles. In: Jankovic J, Hallett M, editors. *Therapy with botulinum toxin.* New York: Marcel Dekker; 1994: 577–595.
7. Klein A.W. Dilution and storage of botulinum toxin. *Dermatol Surg.* 1998; 24: 1179–1180.
8. Karsai S., Raulin C. Current evidence on the unit equivalence of different botulinum neurotoxin A formulations and recommendations for clinical practice in dermatology. *Dermatol Surg.* 2009; 35: 1–8.
9. Coscarelli J. Gingival smile. In: Hexsel D., Almeida A.T., editors. *Cosmetic use of botulinum toxin.* Porto Alegre (Brazil): AGE; 2002: 199–200.
10. Carruthers J.D., Carruthers J.A. Treatment of glabellar frown lines with C. botulinum-A exotoxin. *J Dermatol Surg Oncol.* 1992; 18: 17–21.
11. Hexsel D., Mazzuco R., Dal Forno T.O., Hexsel C.L. Aplicacoes nao-classicas da toxina botulinica. In: Kede M.P.V., Sabatovich O., editors. *Dermatologia Estetica.* Rio de Janeiro: Atheneu; 2003: 573–580.
12. Carruthers J., Carruthers A. Botox treatment for expressive facial lines and wrinkles. *Curr Opin Otolaryngol Head Neck Surg.* 2000; 8: 357–361.
13. Goldstein R.E., editor. *Esthetics in dentistry.* Philadelphia: JB Lippincott Co; 1976.
14. Tjan A.H., Miller G.D., The J.G. Some esthetic factors in a smile. *J Prosthet Dent.* 1984; 51: 24–28.
15. Robbins J.W. Differential diagnosis and treatment of excess gingival display. *Pract Periodontics Aesthet Dent.* 1999; 11: 265–272.
16. Hwang W.S., Hur M.S., Hu K.S., Song W.C., Koh K.S., Baik H.S. et al. Surface anatomy of the lip elevator muscles for the treatment of gummy smile using botulinum toxin. *Angle Orthod.* 2009; 79: 70–77.
17. Peck S., Peck L., Kataja M. The gingival smile line. *Angle Orthod.* 1992; 62: 91–100.
18. Carruthers J., Carruthers A. Aesthetic botulinum A toxin in the mid and lower face and neck. *Dermatol Surg.* 2003; 29: 468–476.
19. Kane M.A. The effect of botulinum toxin injections on the nasolabial fold. *Plast Reconstr Surg.* 2003; 112: 66–72.
20. Garcia A., Fulton J.E. Jr. Cosmetic denervation of the muscles of facial expression with botulinum toxin: a dose-response study. *Dermatol Surg.* 1996; 22: 39–43.
21. Greenway H.T., Breisch E.A. Superficial cutaneous anatomy. In: Robinson J.K., Arndt K.A., LeBoit P.E., Wintroub B.U., editors. *Atlas of cutaneous surgery.* Philadelphia: WB Saunders; 1996: 5–20.
22. Spiegel J.H., DeRosa J. The anatomical relationship between the orbicularis oculi muscle and the levator labii superioris and zygomaticus muscle complexes. *Plast Reconstr Surg.* 2005; 116: 1937–1942.
23. Shim K.S., Hu K.S., Kwak H.H., Youn K.H., Koh K.S., Fontaine C. et al. An anatomical study of the insertion of the zygomaticus major muscle in humans focused on the muscle arrangement at the corner of the mouth. *Plast Reconstr Surg.* 2008; 121: 466–473.
24. Gest T.R., Schlesinger J., editors. *MedCharts anatomy.* New York: ILOC Inc; 1995.
25. Ewart C.J., Jaworski N.B., Rekito A.J., Gamboa M.G. Levator anguli oris: a cadaver study implicating its role in perioral rejuvenation. *Ann Plast Surg.* 2005; 54: 260–263.
26. Polo M. Botulinum toxin type A in the treatment of excessive gingival display. *Am J Orthod Dentofacial Orthop.* 2005; 127: 214–218.
27. Markey A.C. Botulinum A exotoxin in cosmetic dermatology. *Clin Exp Dermatol.* 2000; 25: 173–175.
28. Mazzuco R. Perioral wrinkles. In: Hexsel D., Almeida A.T., editors. *Cosmetic use of botulinum toxin.* Porto Alegre (Brazil): AGE Editora; 2002: 158–163.
29. Simonetta M.M., Cauhepe C., Magues J.P., Senard J.M. A double-blind, randomized, comparative study of Dysport vs Botox in primary palmar hyperhidrosis. *Br J Dermatol.* 2003; 149: 1041–1045.
30. Lew H., Yun Y.S., Lee S.Y., Kim S.J. Effect of botulinum toxin A on facial wrinkle lines in Koreans. *Ophthalmologica.* 2002; 216: 50–54.
31. Wohlfarth K., Schwandt I., Wegner F., Jurgens T., Gelbrich G., Wagner A. et al. Biological activity of two botulinum toxin type A complexes (Dysport and Botox) in volunteers: a doubleblind, randomized, dose-ranging study. *J Neurol.* 2008; 255: 1932–1939.
32. Kane M.A. The functional anatomy of the lower face as it applies to rejuvenation via hemodenervation. *Facial Plast Surg.* 2005; 21: 55–64.
33. Gassia V., Beylot C., Bechaux S., Michaud T. Botulinum toxin injection techniques in the lower third and middle of the face, the neck and the décollete: the «Nefertiti lift». *Ann Dermatol Venereol.* 2009; 136: 111–118.
34. Khawaja H.A., Hernandez-Perez E. Botox in dermatology. *Int J Dermatol.* 2001; 40: 311–317.
35. Klein A.W., Mantell A. Electromyographic guidance in injecting botulinum toxin. *Dermatol Surg.* 1998; 24: 1184–1186.