

# Нестандартное использование ботулинического токсина типа А: возможности профилактики образования и коррекции рубцов

## Е.В. Тимошенко

дерматовенеролог, косметолог,  
директор клиники «Центр  
врачебной косметологии» (Воронеж)

## Я.А. Юцковская

дерматовенеролог, косметолог,  
доктор медицинских наук,  
профессор, заведующая  
кафедрой дерматовенерологии и  
косметологии ВГМУ, президент НП  
«ДВАЭМ» (Владивосток)

## О.Р. Орлова

невролог, доктор медицинских  
наук, профессор кафедры  
неврологии ФППОВ Первого МГМУ  
им. И.М. Сеченова, президент  
межрегионального общественного  
объединения специалистов  
ботулинотерапии (МООСБТ)

На сегодняшний день тема профилактики образования и коррекции рубцов является одной из наиболее актуальных в эстетической медицине.

## Рубцевание в норме и патологии

Заживление ран представляет собой детерминированный биологический процесс, включающий этапы гемостаза, воспаления, пролиферации и ремоделирования. Полный цикл длится около года и завершается формированием зрелого рубца.

Согласно классификации А.Е. Белоусова выделяют несколько стадий формирования рубца (**таблица 1**) [1].

Рубец независимо от места локализации представляет собой прочное образование, сформированное соединительной тканью и является нормальным завершением процесса ранозаживления. Патологическими кожные рубцы считают в тех случаях, когда наблюдается явная избыточность разрастания соединительной ткани (гипертрофический рубец), ее ригидность, спаянность с подлежащими структурами, или, наоборот, субоптимальное количество вновь образованной ткани (гипотрофический, атрофический рубец), а также если происходит формирование келоидного рубца, который согласно современным представлениям относят к группе псевдоопухолевых фиброматозов [2, 3]. Во всех перечисленных случаях отмечаются нарушения на той или иной стадии заживления раны, часто прослеживается наследственная предрасположенность к формированию патологических рубцов.

По мнению некоторых авторов, патологическими следует считать все рубцы, присутствие которых ведет к дезадаптации пациента через влияние на психоэмоциональную сферу, его социальный статус [2, 4].

Таблица 1

Основные стадии формирования послеоперационного рубца [1]		
Стадия	Морфологические изменения	Клиническая картина
Эпителизация кожной раны (1–10-е сутки после операции)	Развитие и завершение послеоперационного воспаления. Образование грануляционной ткани в области раны. Эпителизация раны при условии сопоставления ее краев	После снятия швов края раны могут разойтись под действием даже незначительной силы. Рубца еще нет
Образование непрочного рубца (10–30-е сутки)	Созревание грануляционной ткани и активный фиброгенез с образованием непрочного рубца	Кожный рубец нежный, легко растяжим и хорошо заметен
Образование прочного рубца (30–90-е сутки)	Увеличение количества волокон в рубцовой ткани, ориентированных в соответствии с доминирующим направлением растяжения	Рубец становится прочным и менее заметным. В неблагоприятных условиях ранозаживления развивается гипертрофия рубцовой ткани или ее трансформация в келоид
Окончательная перестройка рубца (90 суток — 1 год)	Медленная перестройка рубца с усилением продольной ориентации волокон. Рубцовая ткань содержит минимальное количество клеточных элементов и единичные сосуды	Кожный нормотрофический рубец постепенно достигает максимальной прочности и становится еще менее заметным. В неблагоприятных условиях формируется гипертрофический или келоидный рубец

Нередко гипертрофические рубцы вместе с келоидными объединяют в общую группу в связи с тем, что оба вида отличаются избыточным образованием фиброзной ткани. Однако между этими типами рубцов имеются существенные различия, в том числе и в клинической картине, которые позволяют проводить дифференциальную диагностику [5].

Рост гипертрофического рубца начинается сразу же после заживления и характеризуется образованием «плюс ткани», по площади равной раневой поверхности, в то время как границы келоида всегда выходят за зону повреждения. При гипертрофическом рубце субъективные ощущения отсутствуют или они незначительные, келоидные же образования вызывают различные субъективные ощущения (зуд, боль, чувство стянутости кожи, парестезии и т.д.). Изменение цвета гипертрофического рубца от розового до белесоватого происходит в те же сроки, что и у нормотрофических рубцов, со временем гипертрофические рубцы заметно регрессируют, уплотняются. Келоидный рубец имеет упругую консистенцию, неровную, слегка морщинистую поверхность, всегда остается насыщенного цвета и спонтанно не регрессирует. Келоидные рубцы чаще встречаются у молодых людей в возрасте 10–30 лет, в то время как гипертрофические рубцы могут манифестироваться в любом возрасте.

Часто патологические кожные рубцы формируются на фоне перенесенных заболеваний (ветряная оспа, акне, пиодермия, туберкулез кожи и др.), после тяжелых травм, ожогов, оперативных вмешательств, проведенных в том числе и по эстетическим показаниям. По данным литературы, частота гипертрофического рубцевания после оперативных вмешательств колеблется от 39 до 68%, а после ожоговой травмы достигает 33–91% [4].

Риск образования патологических послеоперационных рубцов повышается в случае присоединения инфекции, расположения линий разреза не в соответствии с линиями кожного натяжения Лангера, закрытия глубокой раны только эпидермальными швами. Расположение раны (линии разреза) в зонах высокой мимической активности также относится к факторам риска неблагоприятного рубцевания. При расположении раны вдоль волокон подкожных мышц (часто это соответствует линиям натяжения кожи Лангера) наблюдается лишь незначительное растяжение формирующегося рубца в ширину, что завершается формированием нормотрофического или гипотрофического рубца. При ориентации раны поперек волокон подкожных мышц происходит постоянное растяжение-сжатие формирующейся соединительной ткани, гиперстимуляция фибропластических процессов и повышается риск формирования гипертрофического рубца, особенно в мимически активных зонах лица. К факторам риска относится и хронический воспалительный процесс, поддерживаемый микроразрывами вновь образованных миофибрилл при сокращении мимических мышц. И если при проведении плановых пластических операций можно целенаправленно ориентировать разрезы кожи в соответствии с линиями Лангера, то в случае травматических повреждений, а также при проведении оперативных вмешательств по поводу удаления новообразований кожи вопросы иммобилизации раны встают со всей остротой.

На сегодняшний день иммобилизация раневого очага проводится с помощью специальных разрезов, путем наложения разноуровневых швов, но во многих случаях этого оказывается недостаточно. Многочисленные попытки использовать фармакологические препараты для коррекции конвергенции раны потерпели неудачу. И лишь после внедрения в практику эстетической медицины препаратов ботулинического токсина типа А — местных миорелаксантов длительного действия — на повестку дня встал вопрос о возможном использовании ботулинотерапии как патогенетического метода профилактики формирования патологических рубцов и их коррекции.

Введенный в подкожные мышцы (или даже подкожно с последующей диффузией в мышцы) ботулинический токсин обеспечивает эффект пролонгированной миорелаксации, за счет чего происходит расправление кожи, которая более не растягивается при мимике, т.е. формируется эффект длительной фармакологической иммобилизации (хемоиммобилизации) кожи. Таким образом инъекции БТА на стадии формирования рубца позволяют исключить такой фактор риска неблагоприятного рубцевания, как чрезмерное натяжение тканей. Подобная профилактика особенно актуальна в случае хирургического иссечения имеющихся рубцов. При введении ботулотоксина в область сформировавшегося гипотрофического/атрофи-

По данным литературы, частота гипертрофического рубцевания после оперативных вмешательств колеблется от 39 до 68%, а после ожоговой травмы достигает 33–91%.

Особенно четко рубцовые деформации заметны у пожилых пациентов, когда толщина кожи и подкожной жировой клетчатки существенно уменьшается, и на фоне мышечных сокращений плотная ткань рубца четко отграничивается от окружающей кожи. В этом случае локальная миорелаксация способна существенно улучшить внешний вид кожи.

ческого рубца за счет расслабления подкожных мышц происходит выравнивание поверхности кожи и уменьшение визуализации рубца. Что касается гипертрофических и келоидных рубцов, то инъекции БТА могут способствовать уменьшению болевых ощущений и улучшению клинической картины [6]. Особенно четко рубцовые деформации заметны у пожилых пациентов, когда толщина кожи и подкожной жировой клетчатки существенно уменьшается, и на фоне мышечных сокращений плотная ткань рубца четко отграничивается от окружающей кожи. В этом случае локальная миорелаксация способна существенно улучшить внешний вид кожи [6]. По мнению большинства авторов, инъекции ботулинического токсина являются методом дополнительной терапии рубцов, не исключающим терапию стероидными препаратами и т.д. [4, 7].

После удачных экспериментальных исследований начиная с 2000 г. был проведен целый ряд клинических исследований по изучению влияния хемоиммобилизации на процесс заживления ран, полученных вследствие травм или удаления новообразований на лице, а также после пластических операций, например блефаропластики, и лазерной шлифовки кожи. С целью профилактики образования рубцов БТА вводили в мимические мышцы на расстоянии 1–3 см от краев раны. При отсутствии каких-либо нежелательных явлений или побочных эффектов после хемоиммобилизации наблюдали заживление ран с отличным косметическим результатом. Локализация раны перпендикулярно направлению мышечных волокон предполагает наиболее эффективное использование БТА, особенно во фронтальной области.

По мнению Goodman, после иссечения патологических рубцов препараты БТА можно вводить внутривенно сразу же после наложения швов или после их удаления [6]. Однако даже поверхностное введение препарата не исключает его диффузию вглубь и последующее расслабление функционально важных мышц. Поэтому такие инъекции не проводятся в области щек. В то же время адекватная коррекция рубцов в области лба, подбородка и межбровной области способствует не только улучшению вида рубца, но и разглаживанию морщин в области инъекций.

Sherris и Gassner, специалисты отдела отоларингологии клиники Майо (США), показали, что введение препаратов ботулинического токсина в область формирующегося рубца на лице (следствие травм, укуса животных, проведенной биопсии или иссечения новообразования) обеспечивает благоприятные условия для заживления, завершающегося образованием нормотрофического рубца [7]. Результаты проспективного слепого рандомизированного клинического исследования, проведенного на базе клиники Майо с участием 31 пациента, полностью подтвердили сделанные ранее выводы [8].

По мнению Wilson, хемоденервация подкожных мышц перед оперативным вмешательством в 90% случаев приводит к формированию косметического рубца [9]. Инъекции ботулинического токсина в круговую мышцу рта перед проведением оперативной коррекции врожденной расщелины верхней губы обеспечивает выраженный эффект снижения натяжения раны и формирование косметического рубца [10].

Что касается терапии уже сформировавшихся рубцов, то Carruthers рекомендуют проводить инъекции БТА в ткань рубца для купирования болевого синдрома [5]. Для этого препарат (Ботокс 100 ЕД) разводится 1 мл физиологического раствора и вводится в рубец маленькими порциями в дозе 10–50 ЕД/см<sup>3</sup>. Некоторые пациенты не отмечают клинически значимого улучшения внешнего вида рубца, однако говорят об уменьшении болевых ощущений.

Результаты, внушающие оптимизм, были получены Zhibo с коллегами [11]. Двенадцати пациентам вводили ботулинический токсин в дозе 70–140 ЕД непосредственно в ткань келоидного рубца. Процедуры проводили несколько раз с интервалами в три месяца. Через год после завершения курса лечения у 3 пациентов наблюдались превосходные результаты, у 5 — хорошие, у 4 — удовлетворительные. Ни у одного из наблюдаемых клиническая картина не вернулась к исходному уровню.

Хiao наблюдал 19 пациентов после введения ботулинического токсина (2,2 ЕД/см<sup>3</sup>) в ткань гипертрофического рубца. На протяжении 6 месяцев клиническая картина менялась в благоприятную сторону (рубцы стали мягкими, ткани более подвижными, уменьшились зуд и эритема), и все пациенты высказали высокое удовлетворение терапией [12].

## Материалы клинических наблюдений

Пилотное наблюдательное исследование, посвященное изучению возможности использования препаратов ботулинического токсина типа А (Диспорт и Лантокс) для профилактики образования и коррекции рубцов, было проведено на базе клиники «Центр врачебной косметологии» (Воронеж) с марта 2010 года по апрель 2011 года.

В группу наблюдения были включены 20 пациентов обоего пола (15 женщин, 5 мужчин) в возрасте 35–45 лет с жалобами на гипо-, гипертрофические и келоидные рубцы различной этиологии, степени выраженности и срока давности. Из них 50% пациентов впервые обратились за помощью, 50% уже проходили лечение (физиотерапия, инъекции препаратов дипроспан или кеналог в рубец).

В соответствии с анамнезом и наблюдаемой клинической картиной нами были выделены 5 групп по 4 пациента в каждой (**табл. 2**).

Дифференциальную диагностику гипертрофических и келоидных рубцов проводили на основании клинической картины [5].

Для лечения рубцов использовали препараты ботулинического токсина типа А: Лантокс (100 ЕД разводили 1 или 2 мл физиологического раствора) и Диспорт (500 ЕД разводили 2,5 или 5 мл физиологического раствора). Инъекции БТА проводили, формируя внутрикожные или подкожные папулы вокруг рубца и непосредственно в ткань рубца. Расстояние между точками инъекций составляло 0,5–1 см, в каждую точку вводили 1–2 ЕД Лантокса или 2–4 ЕД Диспорта. Суммарное количество введенного токсина в зависимости от площади рубца колебалось в пределах 10–50 ЕД Лантокса или 10–200 ЕД Диспорта.

При расположении рубца в проекции мимических мышц лица (*m.m. frontalis, corrugator, procerus, orbicularis oculi, orbicularis oris, mentalis*) первоначально проводилась хемоденервация мышц в технике, предусмотренной для коррекции морщин, и спустя 10–14 дней — дополнительное инъецирование БТА в ткань рубца и в кожу вокруг него.

Инъекции осуществляли с периодичностью один раз в 2–4 месяца при лечении болезненных рубцов и 1 раз в 4–6 месяцев в случае неблагоприятной клинической картины.

При наличии свежих швов инъекции проводили однократно через 3–10 дней после оперативного вмешательства, ориентируясь на степень натяжения краев раны.

Для оценки эффективности проводимой терапии использовали следующие критерии:

- визуальная оценка клинической картины;
- площадь рубца (измерения линейкой и оценка стандартных фотографий промаркированных областей);
- профиль кожи в области деформации (визуальная оценка);
- болезненность рубца, в том числе и при пальпации (субъективная оценка пациентов);
- скорость заживления ран после оперативного вмешательства. Сравнение проводилось со стандартными сроками заживления ран.

Осмотр и обследование пациентов проводили до процедуры, через 7, 14, 30 дней, 2, 3 и 6 месяцев.

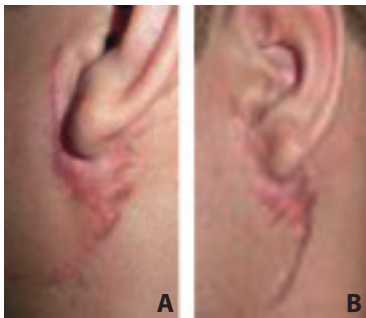Несмотря на достаточно небольшую группу пациентов, находившихся под наблюдением, при оценке результатов проведенного исследования можно сделать несколько предварительных выводов.

**Таблица 2**

Группы пациентов, находившихся под наблюдением	
1-я группа	Пациенты с болезненными гипертрофическими и келоидными рубцами различной степени давности (1–10 лет)
2-я группа	Пациенты с неболезненными гипертрофическими рубцами
3-я группа	Пациенты с гипотрофическими рубцами
4-я группа	Пациенты после оперативного вмешательства (блефаропластика, круговая подтяжка, фронто-темпоральный лифтинг, удаление новообразований)
5-я группа	Пациенты с рубцами после оперативного вмешательства различной степени давности (3–12 мес.)

При расположении рубца в проекции мимических мышц лица (*m.m. frontalis, corrugator, procerus, orbicularis oculi, orbicularis oris, mentalis*) первоначально проводится хемоденервация мышц в технике, предусмотренной для коррекции морщин, и спустя 10–14 дней — дополнительное инъецирование БТА в ткань рубца и в кожу вокруг него.





**Рис. 1. Терапия формирующегося келоидного рубца:**

А — до лечения; В — после одной процедуры ботулинотерапии

По мнению хирургов, проводивших операции и наблюдавших пациентов, на фоне хемоденервации подкожных мышц, проведенной в ближайшие дни после операции, заживление ран протекало быстрее и в более благоприятном режиме (группа 4). На фоне ботулинотерапии (однократная процедура) у 3 пациентов сформировались нормотрофические рубцы. Даже одна процедура, проведенная в области формирующегося келоидного рубца, позволила справиться с болезненностью и улучшить внешний вид кожи в области рубцевания (**рис. 1**).

**Рис. 1.** Пациент (15 лет) с рубцом в периаурикулярной области, сформировавшимся 6 месяцев назад после оперативного вмешательства с иссечением новообразования. Жалобы на неэстетичный внешний вид, болезненность рубца, метеочувствительность. Объективно: болезненный при пальпации и в покое келоидный рубец в стадии формирования.

Пациенту была проведена одна инъекция препарата Диспорт (разведение 5 мл физиологического раствора). Препарат вводили папульно в ткани рубца в дозе 1 ЕД на точку инъекции (общая доза — 15 ЕД Диспорта).

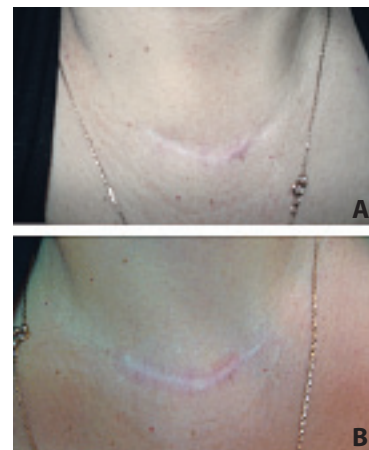Через 2 недели после процедуры отмечали уменьшение натяжения тканей в области рубца, некоторое сглаживание рельефа, уменьшение болезненности и исчезновение метеочувствительности.

Наблюдения за пациентами 5-й группы показали, что на фоне ботулинотерапии рельеф кожи в области послеоперационного рубца несколько разглаживался, сами рубцы смягчались (косвенное свидетельство процесса ремодуляции) (**рис. 2**).

**Рис. 2.** Пациентка (48 лет) с рубцом в области шеи, сформировавшимся после резекции щитовидной железы (разрез произведен в соответствии с линиями Лангера). Пациентку беспокоит внешний вид рубца. Объективно: гипертрофический рубец длиной около 5 см, слегка выступающий над поверхностью кожи, безболезненный по ощущениям пациентки и при пальпации.

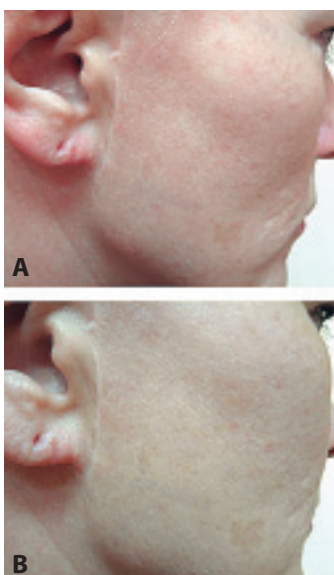
Пациентке были проведены 2 процедуры инъекций препарата Лантокс (разведение 2 мл физиологического раствора) вокруг рубца и непосредственно в ткани рубца в дозе 0,5 ЕД на точку инъекции (общая доза — 5 ЕД Лантокса).

После проведенных процедур отмечалось уменьшение натяжения тканей, некоторое сглаживание рельефа кожи в области рубца. Рекомендовано проведение фракционного фототермолиза.



**Рис. 2. Ботулинотерапия послеоперационных рубцов:**

А — до терапии; В — после ботулинотерапии



**Рис. 3. Терапия болезненных послеоперационных рубцов:**

А — гипертрофический рубец до лечения; В — после 2 процедур ботулинотерапии (некоторое разглаживание рельефа)

При терапии болезненных рубцов (1-я группа) уменьшение боли наблюдали с 7-го дня после первой процедуры. Пациенты говорили об уменьшении количества принимаемых анальгетиков (с 4–5 таблеток до 1 таблетки в день), снижении метеозависимости (**рис. 3–5**). Однако достижение стойкого результата требовало проведения 4–5 процедур, что совпадает с зарубежными данными [6].

**Рис. 3.** Пациентка (52 года) с послеоперационным рубцом (операция проведена 2 года назад). Основные жалобы: неэстетичный вид рубца и «метеочувствительность» (боль, усиливающаяся при изменении погоды, пациентка купирует приемом седальгина). Объективно: в области кожи перед ушной раковиной — гипертрофический рубец, слегка выступающий над поверхностью кожи, при пальпации умеренно болезненный. Отмечается небольшое натяжение кожи в области вокруг рубца.

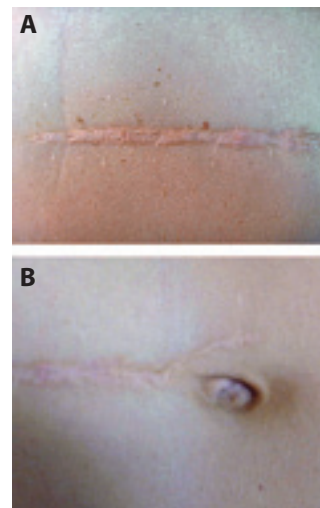
Пациентке были проведены инъекции препарата Диспорт (разведение 5 мл физиологического раствора) — внутрικοжные в область рубца до формирования папул. В каждую точку вводили 1 ЕД БТА. Суммарная доза — 10 ЕД Диспорта. Процедуру проводили дважды с интервалом 2 месяца.

При осмотре через 14 дней после второй процедуры: уменьшение натяжения тканей в области рубца, незначительное разглаживание рельефа кожи. Пациентка отмечает уменьшение болезненности и исчезновение метеочувствительности.

**Рис. 4.** Пациентка (42 года) с рубцом после кесарева сечения, проведенного 10 лет назад. Основные жалобы: внешний вид рубца и болезненность (метеочувствительность). Объективно: в области живота келоидный рубец длиной 15 см, болезненный при пальпации.

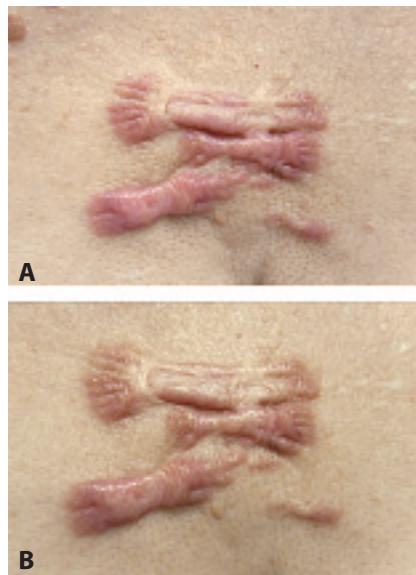
Пациентке были проведены инъекции препарата Лантокс (разведение 2 мл физиологического раствора) непосредственно в ткани рубца и вокруг него — внутрикожные до формирования папул. В каждую точку вводили 0,5–1 ЕД препарата (общая доза — 15 ЕД Лантокса). Процедуру проводили трижды с интервалами 3 месяца.

Через 14 дней после проведения ботулинотерапии отмечалось уменьшение степени натяжения тканей в области рубца, несколько разглаживался рельеф кожи. После трех процедур практически исчезли болезненность и метеочувствительность. После проведения фракционного фототермолиза (аблятивный CO<sub>2</sub>-лазер) значительно уменьшилась площадь рубца.



**Рис. 4. Терапия болезненных келоидных рубцов:**

А — до лечения;  
В — после 3 процедур ботулинотерапии



**Рис. 5.** Пациентка (56 лет) с рубцами в области кожи декольте, сформировавшимися после удаления папиллом с помощью криотерапии 5 лет назад. Жалобы на неэстетический вид рубцов, жжение, болезненность, усиливающуюся вечером, в положении лежа на спине, метеочувствительность. Для купирования боли пациентка принимает кеторол (до 2–3 таблеток в день). Объективно: келоидные рубца в области декольте, болезненные при пальпации.

Пациентке были проведены инъекции препарата Диспорт (разведение 5 мл физиологического раствора): препарат вводили папульно непосредственно в ткани рубца и вокруг него из расчета 1 ЕД БТА на точку введения (суммарная доза — 30 ЕД Диспорта).

Через 7 дней после инъекций пациентка отметила прогрессивное уменьшение болезненности в области рубца. Динамика процесса была настолько выраженной, что она отказалась от приема анальгетика, смогла спать на спине. При осмотре отмечалось некоторое побеление верхнего рубца, выраженное уменьшение болезненности при пальпации, размягчение ткани рубцов. Пациентке назначены повторные процедуры ботулинотерапии.

**Рис. 5. Терапия болезненных келоидных рубцов:**

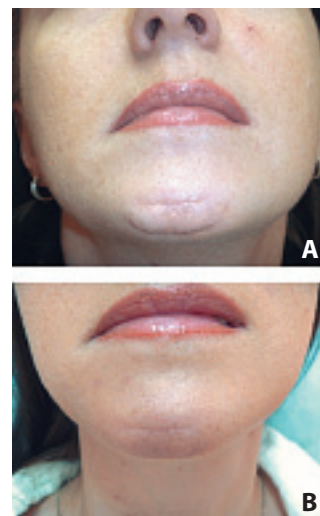А — до лечения; В — после одной процедуры ботулинотерапии

Инъекции препаратов БТА в область гипертрофических рубцов (группа 2) способствовали умеренному разглаживанию кожного профиля и уменьшению площади рубца на 10–20% через 2–3 месяца после начала курса лечения. Для достижения приемлемой клинической картины понадобилось проведение 2–3 процедур. Наиболее выраженные результаты достигались при расположении рубцов в мимически активных зонах (**рис. 6**).

**Рис. 6.** Пациентка (28 лет) с рубцами в области подбородка, сформировавшимися после оперативного лечения по поводу фурункулов, проведенного 4 месяца назад. Пациентку беспокоит внешний вид рубцов, которые особенно заметны при мимике, и небольшая болезненность при артикуляции и мимике. Объективно: в области подбородка в проекции *m. mentalis* видны два гипертрофических рубца, слегка выступающих над поверхностью кожи, безболезненных при пальпации.

Пациентке были проведены 3 процедуры инъекций препарата Лантокс: на первом этапе 4 ЕД препарата (стандартное разведение в 1 мл физиологического раствора) вводили в *m. mentalis*, на втором этапе (процедуру проводили через 2 недели) выполняли внутрикожные инъекции Лантокса (разведение 2 мл физиологического раствора) непосредственно в ткани рубца и вокруг него (суммарная доза — 10 ЕД Лантокса). Аналогичным образом проводили еще одну процедуру спустя 2 месяца.

Через 4 дня после второй процедуры отмечалось уменьшение болезненности рубца, в течение курса лечения наблюдались прогрессивное уменьшение степени натяжения тканей, сглаживание рельефа кожи и сокращение площади рубца.



**Рис. 6. Ботулинотерапия гипертрофических рубцов:**

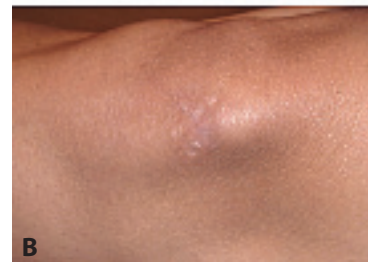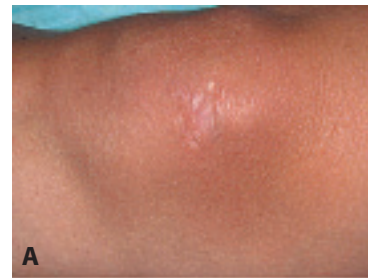А — до терапии; В — после курса ботулинотерапии (3 процедуры)

Наблюдения за пациентами 3-й группы с гипотрофическими рубцами различной локализации и степени давности позволили выявить области наиболее успешной коррекции — зоны локтевого, плечевого и коленного суставов, где наблюдаются значительное натяжение кожи при механической нагрузке и визуализация рубца. Однако и в других зонах возможно достижение приемлемых результатов (**рис. 7, 8**). В качестве второго этапа коррекции гипотрофических рубцов (после ботулинотерапии) следует рассматривать инъекции препаратов на основе стабилизированной гиалуроновой кислоты для восполнения имеющейся депрессии.

**Рис. 7.** Пациентка (32 года) с рубцами в области колена. Жалобы на внешний вид рубцов и болезненность при сгибании коленного сустава, метеочувствительность. Объективно — посттравматические гипотрофические рубцы в зоне, подвергающейся большой механической нагрузке.

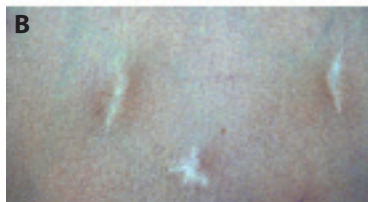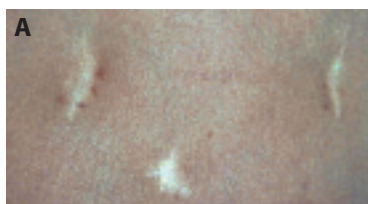Пациентке были проведены две процедуры ботулинотерапии (с интервалом 2 месяца) с использованием препарата Лантокс, разведенного 2 мл физиологического раствора. Препарат вводили внутрикожно папульно в дозе 1 ЕД на точку инъекций (суммарная доза — 8 ЕД Лантокса).

Через 4 дня после первой инъекции отмечали уменьшение болезненности при движении, а также исчезновение метеочувствительности. После курса лечения несколько уменьшилась площадь рубца (на 10–20%). Планируется проведение инъекционной контурной пластики препаратами на основе стабилизированной гиалуроновой кислоты.



**Рис. 7. Терапия гипотрофических рубцов в зонах с большой механической нагрузкой:**

А — гипотрофический рубец в области колена до терапии; В — после 2 процедур ботулинотерапии



**Рис. 8.** Пациентка (25 лет) с рубцами на коже бедра после фурункулов (давность заболевания — 3 года). Жалобы на неэстетичный вид рубцов. Объективно: два гипертрофических рубца и один гипотрофический рубец после перенесенного фурункулеза.

Пациентке была проведена одна процедура ботулинотерапии с использованием препарата Диспорт (разведение 5 мл физиологического раствора). Препарат вводили в ткань рубца и в кожу вокруг него в дозе 1 ЕД на точку инъекций (общая доза — 15 ЕД Диспорта). После проведенной терапии отмечали уменьшение площади гипотрофического рубца и степени выпячивания гипертрофических рубцов.

**Рис. 8. Терапия гипо- и гипертрофических рубцов в области бедра:**

А — до терапии; В — после одной процедуры ботулинотерапии

Принципиальных различий клинических эффектов при использовании разных препаратов БТА (Лантокс и Диспорт) выявлено не было.

### Заключение

За счет выраженного и пролонгированного эффекта миорелаксации БТА способствует уменьшению натяжения тканей в области повреждения кожи, что приводит к ускорению эпителизации, физиологической фиброплазии и формированию нормотрофического рубца. По данным проведенного наблюдательного исследования в случае уже сформировавшихся атрофических и гипертрофических рубцов ботулинотерапия обеспечивает улучшение клинической картины, причем после курса лечения достигается достаточно стойкий результат. Инъекции ботулинотоксина позволяют уменьшить или даже исключить болезненность келоидных рубцов, при этом клиническая картина может улучшаться, а может и оставаться практически без изменений.

Все пациенты, принявшие участие в исследовании, высказали удовлетворение проведенной терапией. С точки зрения клинического результата наиболее успешной следует признать коррекцию формирующихся рубцов, в том числе келоидных, а



также зрелых рубцов, располагающихся в зонах высокой мимической или двигательной активности. Достаточно высока эффективность инъекций препаратов ботулинического токсина типа А при терапии болезненных рубцов, в том числе и в сочетании с метеочувствительностью.

Перспективным видится сочетание инъекций ботулинического токсина с пластическими операциями по эстетическим показаниям, поскольку нередко при проведении блефаропластики, фронто-темпорального лифтинга, круговой подтяжки лица линии разрезов кожи располагаются перпендикулярно линиям Лангера, в том числе в зонах высокой мимической активности. Введение БТА в подлежащие мышцы за 2–3 недели до операции с последующей обработкой кожи зоны операционного шва может существенно сократить реабилитационный период и обеспечить профилактику формирования патологических рубцов. Исследования в данном направлении мы планируем продолжить.

Комбинированная терапия рубцов с использованием препаратов ботулинического токсина, филлеров на основе стабилизированной гиалуроновой кислоты, процедур фракционного фототермолиза позволяет существенно улучшить клиническую картину в случае рубцовых деформаций кожи, облегчить болезненные ощущения, в том числе при мимике и активных движениях.

Данное исследование является пилотным. Рассмотренные схемы лечения нуждаются в дальнейшем уточнении.



## Литература

1. Белоусов А.Е. Черкипластической хирургии. Том 1. Рубцы и их коррекция. Санкт-Петербург, Командор-SPB, 2005.
2. Viera M.H., Amin I.S., Valins W., Berman B. Innovative therapies in the treatment of keloids and hypertrophic scars. *Clin Aesthet Dermatol.* 2010; 3, 5: 20–26.
3. Шафранов В.В., Борхунова Е.Н., Таганов А.В., Короткий Н.Г., Виссарионов В.А., Стенько А.Г. Келоидные рубцы. Этиология, клиническая морфологическая физикальная диагностика и лечение СВЧ-криогенным методом. М., 2003.
4. Стенько А.Г. Организационно-методические принципы лечения больных рубцовыми поражениями в области лица и шеи. Автореф. дисс. д. м. н. Москва, 2009.
5. Ботокс. Под ред. А.И.Д. Каррадерс М., Рид Э. Л. Сивер, 2010.
6. Goodman G.J. The Use of Botulinum Toxin as Primary or Adjunctive Treatment for Post-Acne and Traumatic Scarring. *Cutan Aesthet Surg.* 2010; 3, 2: 90–92.
7. Sherris D.A., Gassner H.G. Botulinum toxin to minimize facial scarring. *Facial Plast Surg.* 2002; 18, 1: 35–39.
8. Gassner H.G., Brissett A.E., Otley C.C., Boahene D.K., Boggust A.J., Weaver A.L., Sherris D.A. Botulinum toxin to improve facial wound healing: A prospective blinded placebo-controlled study. *Mayo Clin Proc.* 2006; 81, 8: 1023–1028.
9. Wilson A.M. Use of botulinum toxin type A to prevent widening of facial scars. *Plast Reconstr Surg.* 2006; 117, 6: 1758–1766.
10. Tollefson I.T., Senders C.M., Sykes J.M., Byorth P.J. Botulinum toxin to improve results in deep lip repair. *Arch Facial Plast Surg.* 2006; 8, 3: 221–222.
11. Zhibo X., Miaobo Z. Intralesional botulinum toxin type A injections: a new treatment measure for keloids. *Plast Reconstr Surg.* 2009; 124, 5: 275–277.
12. Xiao Z., Zhang F., Cui Z. Treatment of hypertrophic scars with intralesional botulinum toxin type A injections: a preliminary report. *Aesthetic Plast Surg.* 2009; 33, 3: 409–412.