

Ятрогенная нейропатия лицевого нерва: диагностика и лечение ботулотоксином

О.М. Капулер

кандидат медицинских наук,
дерматовенеролог, косметолог,
врач высшей категории,
заведующая отделением
терапевтической косметологии
ЗАО «Косметологическая
лечебница» (Уфа)

Синкинезии

(греч. *syn* — вместе,
kinesis — движение;

синонимы:

ассоциированные
движения,
содружественные
движения) —
непроизвольные
мышечные
сокращения
и движения,
сопутствующие
активному
двигательному акту.

В рамках данной статьи освещен клинический случай не совсем ординарного для рутинной практики врача косметолога применения ботулотоксина типа А.

Шесть лет назад к косметологу обратилась пациентка с просьбой провести коррекцию асимметрии лица, в том числе и функциональной, возникшей более 10 лет тому назад после проведенной фронтопластики. Ретроспективно в послеоперационном периоде пациентка отмечала развитие асимметрии в верхней трети лица, нарушение процесса активной мимики. С ее слов можно было сделать вывод о формировании стойкого гипертонуса левой части фронтальной мышцы и пареза/гипотонии этой же мышцы справа. Постепенно проявления одностороннего гипертонуса нарастали, пациентка стала отмечать, что в обычных мимических двигательных актах принимают участие мышцы, ранее в них не участвовавшие, т.е. наблюдалась синкинетическая активность мимических мышц на пораженной стороне лица. Более четкой и полной информации об объеме оперативного вмешательства и динамике постоперационного периода получить не удалось. На момент первичной консультации (6 лет назад) пациентке было 68 лет, и она продолжала активную профессиональную деятельность.

Первичный осмотр

Кожные покровы бледные, эластичность и тургор кожи снижены. Имеются единичные светлые серо-коричневые уплощенные папулы с гиперкератозом на поверхности. Наблюдается сглаженность мимических морщин фронтальной области справа, а также общий птоз мягких тканей лица. В состоянии покоя имеется умеренная асимметрия губ, более выражена носогубная складка слева (**рис. 1А**).

Мимические пробы

В динамике — при просьбах нахмуриться, зажмуриться, улыбнуться, удивиться — асимметрия в области лба становится очевиднее. Подъем брови справа сильно ограничен (**рис. 1В**). В то же время при зажмуривании, наморщивании носа, надувании щек, складывании губ в трубочку, оскале, при напряжении подбородка патологическая мимическая активность не выявлена.

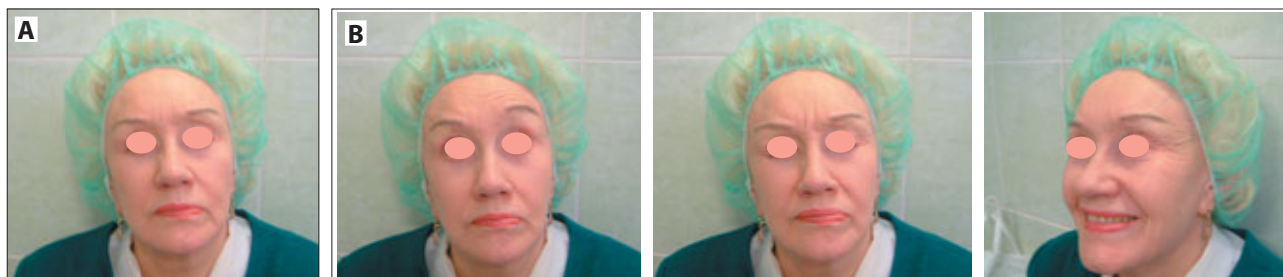


Рис. 1. Пациентка с нейропатией лицевого нерва ятрогенной природы:

А — клиническая картина в состоянии покоя; В — при мимических пробах.

Предварительный диагноз и его уточнение

Косметологом был поставлен предварительный диагноз — ятрогенная нейропатия лицевого нерва (поражение височной ветви). Рекомендована консультация невролога для уточнения клинического диагноза и возможности назначения ботулинотерапии с целью эстетической (и/или функциональной) коррекции.

Пациентка была проконсультирована неврологом. Диагноз ятрогенной нейропатии лицевого нерва подтвержден.

Лечение

В качестве лечебных мероприятий, направленных на коррекцию гипертонуса с непораженной стороны, синкинезий с пораженной стороны, а также с целью эстетической коррекции асимметрии лица во фронтальной области, рекомендована ботулинотерапия.

В связи с тем, что инъекции ботулотоксина при нейропатии лицевого нерва проводятся как с пораженной, так и с непораженной сторон, назначена схема лечения всей фронтальной области. При выборе дозировок был учтен возраст пациентки: 68 лет — это повод для снижения дозы БТА на 30% от стандартно рекомендуемой. Инъекции с пораженной стороны предусматривают применение минимально эффективных дозировок.

На момент первичной консультации косметолога пациентка высказывала пожелания по коррекции морщин в периорбитальной области и асимметрии углов рта (**рис. 1А**). В связи с этим ей была назначена расширенная схема ботулинотерапии с применением сертифицированного и разрешенного к применению как в верхней, так и в нижней трети лица препарата Диспорт.

Схема дозирования (**рис. 2**):

- фронтальная область: пораженная сторона (правая) — 2,5 ЕД Диспорта на точку инъекции в лобную мышцу — всего 3 точки, непораженная сторона с гипертонусом (левая) — 5 ЕД на точку инъекции — всего 2 точки;
- область глABELлы: по 10 ЕД Диспорта в три классические точки инъекций в пирамидальную мышцу (*m. corrugators supercillii*) и в мышцу, сморщивающую бровь (*m. procerus*). Инъекции симметричные;
- периорбитальная область: 10 ЕД Диспорта справа в 2 точки (7,5 и 2,5 ЕД) и 15 ЕД слева в 2 точки (10 и 5 ЕД);
- нижняя треть лица: инъекции в одну точку мышцы, опускающей угол рта (*m. depressor anguli oris*) — 2,5 ЕД справа и 5 ЕД слева (в связи с асимметрией клинической картины).

На фоне ботулинотерапии по предложенной схеме удалось добиться регресса асимметрии во фронтальной области, возникшей на фоне нейропатии лицевого нерва, а также восстановить симметрию губ (положения углов рта) (**рис. 3**).

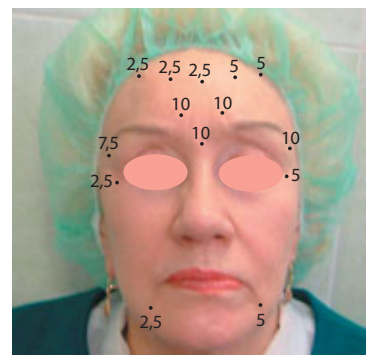


Рис. 2. Схема проведения инъекций препарата Диспорт для лечения последствий ятрогенной нейропатии лицевого нерва и коррекции нейро-косметических дефектов лица

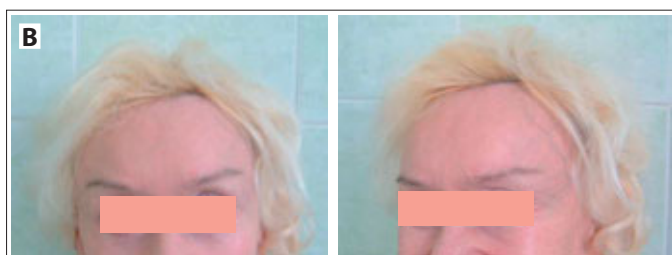
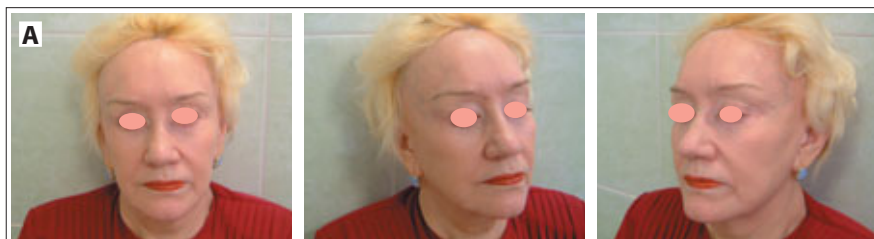


Рис. 3. Результаты ботулинотерапии (Диспорт)

А — картина в состоянии покоя;
В — при мимике.

Дальнейшее динамическое наблюдение за пациенткой показало, что достигнутый на фоне ботулинотерапии эффект сохранялся на протяжении 9 месяцев, затем постепенно регрессировал. Полное восстановление исходного состояния произошло через 12 месяцев. Возможно, столь продолжительный эффект проведенной терапии обусловлен в том числе и возрастным фактором: развивающиеся на фоне инволюционных процессов гипотония некоторых мимических мышц и замедление процесса восстановления нервно-мышечной передачи (спрутинга временных аксональных отростков и материнской терминали).

Повторный курс ботулинотерапии пациентка прошла через 12 месяцев. Последующее динамическое наблюдение в течение 6 лет и ежегодное проведение ботулинотерапии (один раз в 12 месяцев) позволили добиться прогнозируемой пролонгированной регрессии таких клинических проявлений нейропатии лицевого нерва, как компенсаторный гипертонус мимических мышц на непораженной стороне, асимметрия лица.

Заключение

В заключение хотелось бы подчеркнуть необходимость более активного плодотворного междисциплинарного взаимодействия косметологов, в частности, с врачами неврологами. Постоянные контакты и совместное ведение трудных пациентов чрезвычайно актуальны в повседневной практической деятельности, особенно в регионах нашей страны.

Комментарий к статье «Ятрогенная нейропатия лицевого нерва: диагностика и лечение ботулотоксином»

О.Р. Орлова

*доктор медицинских наук,
профессор кафедры нервных
болезней ФГПОВ ПМГМУ
им. И.М. Сеченова, президент
Межрегиональной общественной
организации специалистов
ботулинотерапии (МООСБТ)
(Москва)*

Поражение лицевого нерва — наиболее частое среди поражений всех краниальных нервов. Частота поражения лицевого нерва (как общего ствола, так и отдельных ветвей) существенно возрастает в ходе пластических операций и эстетических инъекций. И в этих случаях ботулинотерапия становится не только методом симптоматического воздействия для снижения развивающейся гиперактивности мимических мышц непораженной стороны, но также методом патогенетического воздействия, позволяющим восстановить баланс мышечной активности лица.

Роль косметологов в коррекции стойких остаточных явлений нейропатии лицевого нерва должна быть решающей. Это определяется двумя обстоятельствами: во-первых, методы ботулинотерапии прочно вошли в арсенал практической работы врачей косметологов, и, во-вторых, стойкие остаточные явления нейропатии лицевого нерва являются в большей степени эстетическими дефектами, и терапии стандартными «неврологическими» способами не поддаются.

Статья О.М. Капулер поднимает важнейшую проблему реабилитации пациентов с поражениями лицевого нерва, которые являются не только и не столько эстетическими, но, в большей степени, жизненно важными расстройствами, значительно снижающими качество жизни пациентов. Приведенная в статье О.М. Капулер очень убедительная иллюстрация истинно врачебного взгляда на суть эстетических дефектов и аргументированного и результативного воздействия заслуживает активного внедрения в повседневную практику косметологов и пластических хирургов.